

CONTENTS

第43巻 第2号 2016

原著

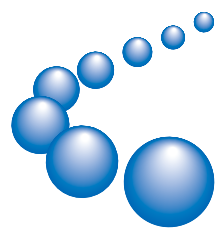
- Exogenous S100A4 Protein Attenuates Bleomycin-induced Pulmonary Fibrosis in Mice by Reducing the Levels of Fibroblast Growth Factors Mineaki Watanabe et al... (105)
- Comparison between High-dose Telmisartan and Fixed dose Combination of Telmisartan and Hydrochlorothiazide in Patients with Hypertension Yoshiki Murayama et al... (115)

症例報告

- 隆起形成を呈した未分化型胃粘膜内癌に対し内視鏡治療を施行した1例 大浦亮祐 他... (125)
- 内痔核に対する硫酸アルミニウム・タンニン酸注射液 (ALTA) 療法
施行5ヶ月後に生じた肛門管・直腸粘膜変性の1例
—ALTA 施行後の粘膜変性— 伊藤生二 他... (131)
- 腹腔鏡下に修復した半月状線ヘルニアと臍ヘルニアを併存した1例 蜂谷裕之 他... (137)

会報

- 第43 獨協医学会 (143)
- 平成27 度獨協医学会評議員会 (167)




Dokkyo Medical Society
Dokkyo Medical University
Mibu, Tochigi, 321-0293 Japan

DOKKYO JOURNAL OF MEDICAL SCIENCES

Vol.43, No.2 (105~170) July 2016

DOKKYO JOURNAL OF MEDICAL SCIENCES

Vol.43, No.2, July 2016



獨協医学会雑誌



- I. 本誌の投稿論文は、和文または英文で、その内容が他誌に投稿中または掲載されていないものに限る。投稿に際して著者は、二重投稿でない旨を記した誓約書にサイン・捺印し、添付する。ヒトを対象とした研究では、ヘルシンキ宣言について述べられているように、科学のおよび倫理的規範に準じていなければならない。被験者には研究内容についてあらかじめ十分に説明し、自由意志に基づく同意（インフォームドコンセント）取得と記載が必要である。動物を対象とした研究では、動物愛護の立場から適切な実験計画を立て、全実験期間を通じて飼養および保管に配慮した旨の記載が必要である。
- II. 投稿者は獨協医学会会員に限る。
- III. 投稿論文は複数のレフリーによる査読を経た後に、その採否、掲載順序などを編集委員会で決定する。掲載後の全ての資料の著作権は編集委員会に属し、他誌への無断掲載は認めない。
- IV. 原稿は次の形式とする。
 - (1) 原著 (2) 症例報告 (3) 短報 (4) 総説
 - (5) 通信 (6) その他
 - (1) 原著：次の様式とする。
 1. 原稿は、A4版用紙を用い、ワードプロセッサにてA4版の白紙に2.5cm以上のマージンをとって比較的大きなフォントの読み易い文字を用い、英文ではダブルスペースで印字する。和文中の外国語言語は欧文フォントを使用し、外来語、外国人名、および外国地名などの日本語化した語はカタカナ表記（全角）を使用する。和文、英文ともに頻用される語は略号を用いても良いがなるべく少なくする。略号は初出に正式な語を記し、続けて（略号）を記載する。
 2. 原稿は、A4版用紙25枚以内とし、正1部、副2部、計3部を提出する。但し、副については本文、文献、抄録、図表に限りコピーで良いが、写真は正原稿と同じものとする。
 3. 原稿の記述は、和文の場合、表題、欄外見出し（簡潔表題）、著者氏名、所属、連絡先住所、電話番号、FAX番号、メールアドレス、要旨（500字以内）、索引用語（和文5語以内）、本文（緒言、方法、結果、考察、結論）、文献、英文表題、ローマ字著者名、英文所属、英文要旨（ダブルスペース300語以内）、Key Words（5語以内）、の順とする。英文の原稿も原則として上記に準ずるが、簡潔表題（running title）は40文字以内とし、和文要旨、和文キーワードなどは不要。
 4. 図（写真を含む）と表は別紙とし、図1あるいは表1の様に番号をつける。原稿には図表の挿入箇所を欄外に朱記する。図表の原稿はそのまま印刷出来る様に白紙に黒インクまたは印画紙に焼き付けた鮮明なものにする。またそれらの大きさは、刷り上りで1/4頁を原則とする。写真は裏面に筆頭者氏名、番号、上下を記入する。図表の説明は和文の場合、日本語、英語のどちらも可であるが、英語を選択した場合、表は順にTable 1、Table 2、とし、図（写真）は順にFig 1、Fig 2、と記載する。カラー印刷、またはトレーシングを必要とする場合は実費を徴収する。
 5. 数字は算用数字を用い、計量単位はSI単位を原則とする（例 mg, g, kg, mg/dl, ml, l, mm, cm, m, cm², °C など）。
 6. 文献
 - 1) 文献は本文中に引用番号順に配列し、論文の最後に文献としてまとめる。和文、英文ともに「印刷中」あるいは“in press”は文献として記載するが、私信などは本文中あるいは脚注に記載することと定める。
 - 2) 文献は次の形式による。著者名、論文表題、雑誌名、巻、頁（始めと終わりの頁）、発行年（西暦年号）。
 - 3) 雑誌名の略号はIndex Medicusを参考とし、和文雑誌名は略記しない。

- 4) 著者名は、日本人は姓と名、外国人は姓と名（頭文字）とする。
- 5) 単行本の引用には著者または編集者、書名、出版社名とその都市名、引用頁、発行年を記入する。
- 6) 著者名、編者名が4名以上の場合は最初の3名を書き、他は、他、またet alとする。
 - 例1) 酒井昇, 中丸裕爾, 栗原秀雄, 他：甲状腺嚢胞に対するエタノール硬化療法を試み. 耳鼻と臨床44：12-15, 1998.
 - 例2) 清水潤, 西山和利, 武田浩一, 他：筋生検所見でtype II atrophy を認めた進行性半側萎縮性の1例（抄）臨床神経学 31：93, 1991.
 - 例3) Sandman K and Reeve JN：Origin of the eukaryotic nucleus. Science 280：501, 1998.
 - 例4) Kerkar N, Hadzic N, Davies ET, et al：De-novo autoimmune hepatitis after liver transplantation. Lancet 351：409-413, 1998.
 - 例5) 大澤美貴雄：視覚刺激による事象関連電位（ERP）、臨床誘発電位ハンドブック。黒岩義之、蘭生雅弘（編）、中外医学社、東京、pp210-213, 1998.
 - 例6) Tanaka H, Hodumi A, Iwai T, et al：Evaluation of ERPs electrical field distribution in cortical and subcortical dementia. in “Brain Topography Today”. ed by Koga Y, Nagata K, Hirata K. Elsevier Science BV, Amsterdam, pp544-551, 1998.
- (2) 症例報告
 - 1) 書式は原著に準ずる。但し、要旨は300字以内、索引用語は3語以内とする。
 - 2) 原稿の長さはA4版用紙10枚以内とする。
- (3) 短報
 - 1) 独創的な研究、工夫、仮説などを内容とする。
 - 2) 書式は原著に準ずる。但し要旨は不要とし、索引用語は1語とする。
- 3) 原稿の長さはA4版用紙4枚以内とする。
- (4) 総説
 - 原則として編集委員長からの依頼により投稿されるものとし、A4版用紙20枚以内、その他は原著に準ずる。
- (5) 通信
 - 必ずしも学術的な内容に限らず、広く会員の医療活動に関するものとする。
- (6) その他
 - 編集委員会が認めたものとする。

V. 備考

1. 投稿にあたっては、人権を損なう恐れのないように配慮するのみならず、実験動物の論文においても、動物の維持・管理や疼痛の緩和などに配慮し、研究計画が研究実施機関の倫理委員会や動物実験委員会等によって承認された研究であることを明記する。英文は必ずネイティブスピーカーによる推敲を受ける事。
2. 論文掲載が決定した後、最終原稿をWordで収録したCDなどを提出する。
3. 著者校正は初校のみとする。校正は誤植、組版の誤りを訂正することにとどめ、内容を変えないこと。
4. 掲載原稿、CDなどは返却しない。
5. 刷り上り1頁は和文原稿用紙2000字を目安とする。
6. 掲載料は、次の基準による。
 - 1) 原著、症例報告、短報、総説は有料として金額は別に定める。
 - 2) 別刷は30部まで無料とし、それ以上は実費とする。
 - 3) 依頼された総説は無料とする。
 - 4) 特別掲載については別に定める。

Originals

- Exogenous S100A4 Protein Attenuates Bleomycin-induced Pulmonary Fibrosis in Mice by Reducing the Levels of Fibroblast Growth Factors Mineaki Watanabe et al... (105)
- Comparison between High-dose Telmisartan and Fixed dose Combination of Telmisartan and Hydrochlorothiazide in Patients with HypertensionYoshiki Murayama et al... (115)

Case Reports

- A Case of Undifferentiated Intramucosal Gastric Cancer that Exhibited Elevated Type Ryosuke Oura et al... (125)
- A Case of Anorectal Mucosal Degeneration after Five Months Sclerosing Therapy for Internal Hemorrhoids with Aluminum Potassium Sulfate and Tannic Acid (ALTA) Injection Therapy : Mucosal Degeneration after ALTA..... Seiji Itoh et al... (131)
- A Case of Spigelian Hernia and Umbilical Hernia Repaired with the Lapaloscopic Surgery Hiroyuki Hachiya et al... (137)

Proceedings

- Abstracts of the 43th Annual Meeting of the Dokkyo Medical Society (143)