

症例報告

急性心筋炎が疑われ、発熱により顕在化した 無症候性Brugada症候群の一例

獨協医科大学 内科学（心血管・肺）

荷見 尚志 堀江 康人 金子 隆 上嶋 亨
有川 拓男 小田 和彦 足立 太一 伊波 秀
西 悠 松田 隆子 金子 昇

要 旨 Brugada症候群は、重症不整脈を発症する症候群であるが、特異な心電図所見が明らかでなく診断に苦慮することがある。今回、発熱時心電図上ST上昇を認め、心筋炎を疑われ精査でBrugada症候群と診断した1例と、本邦で報告された発熱時顕在化した本症候群16例を検討した。症例は42歳男性、感冒症状とともに心電図所見でI, aV_R, aV_L, V₁₋₄のST上昇を認め急性心筋炎を疑われ入院した。心臓超音波検査でごく軽度心機能低下、心筋生検では異常なく、冠動脈造影では有意な狭窄はなかった。pilsicainide負荷でcoved型ST上昇を示し、電気生理学検査で容易に心室細動が誘発され、植込み型除細動器の植込み術が施行された。発熱時顕在化例で、高齢者群では高率に失神を発症した。Brugada症候群は発熱時顕在化することがあり、軽快により正常化するが、発熱と同時に失神や心室性不整脈が見られることがあり、十分な配慮が必要である。

Key Words : 無症候性Brugada症候群, 発熱, 植込み型除細動器

緒 言

Brugada症候群は、右側胸部誘導V₁₋₃で右脚ブロックおよびST上昇の特異な心電図所見(coved型, saddle bag型)を示し、特発性心室細動を引き起こすとされる症候群である。1992年Brugadaらにより心室細動で突然死を免れた失神歴のある8例の患者で報告された¹⁾。その後、心電図変化は急性虚血や電解質異常と無関係で健康診断で発見されることやタイや日本を含むアジアの中年男性に多いことがわかってきた²⁾。しかしこの症候群の特異な心電図変化は潜在化や正常化することがあり診断に苦慮することが多い。今回、発熱時心筋炎を疑われた無症候性Brugada症候群1例を報告するとともに本邦の発熱時顕在化したBrugada症候群16例^{3~15)}を検討した。

症 例

患 者 : 42歳, 男性. 会社員.

主 訴 : 咽頭痛, 発熱, 咳嗽.

既往歴・家族歴 : 特記すべきことはない.

現病歴 : 健康診断の心電図検査で右脚ブロックと判定されたことがあった(図1A)。1997年頃、帰宅途中にふわっとする浮遊感や動悸、軽度の胸痛を覚え、会社の健康管理センターで24時間ホルター心電図を施行、多形性心室性期外収縮(総心拍数98838ビート中7.6%)を認めたが、その後症状は消失した。2001年3月上記主訴の感冒様症状が出現、心電図変化(図1B)を認め心筋炎を疑われ入院となった。

入院時現症 : 身長175 cm, 体重63 kg, 体温38℃, 血圧110/70 mmHg, 脈拍72/分, 整. 意識清明, 心音異常なし, 肺にラ音なく正常呼吸音聴取, 腹部は平坦で軟, 四肢に浮腫なし.

入院時検査所見 : 白血球7,800/mm³, CRP 13 mg/dl, CPK 72 U/l, トロポニンT 0.01 ng/ml以下であった。心電図は洞性調律, 心室性期外収縮散発, I, aV_R, aV_L誘導で軽度ST上昇, V₁₋₄でST上昇(図1C)。胸部X線写真は心胸郭比49%, 肺野に異常を認めなかった。心臓

平成18年5月31日受付, 平成18年7月14日受理
別刷請求先 : 荷見尚志

〒321-0293 栃木県下都賀郡壬生町北小林880
獨協医科大学 内科学（心血管・肺）

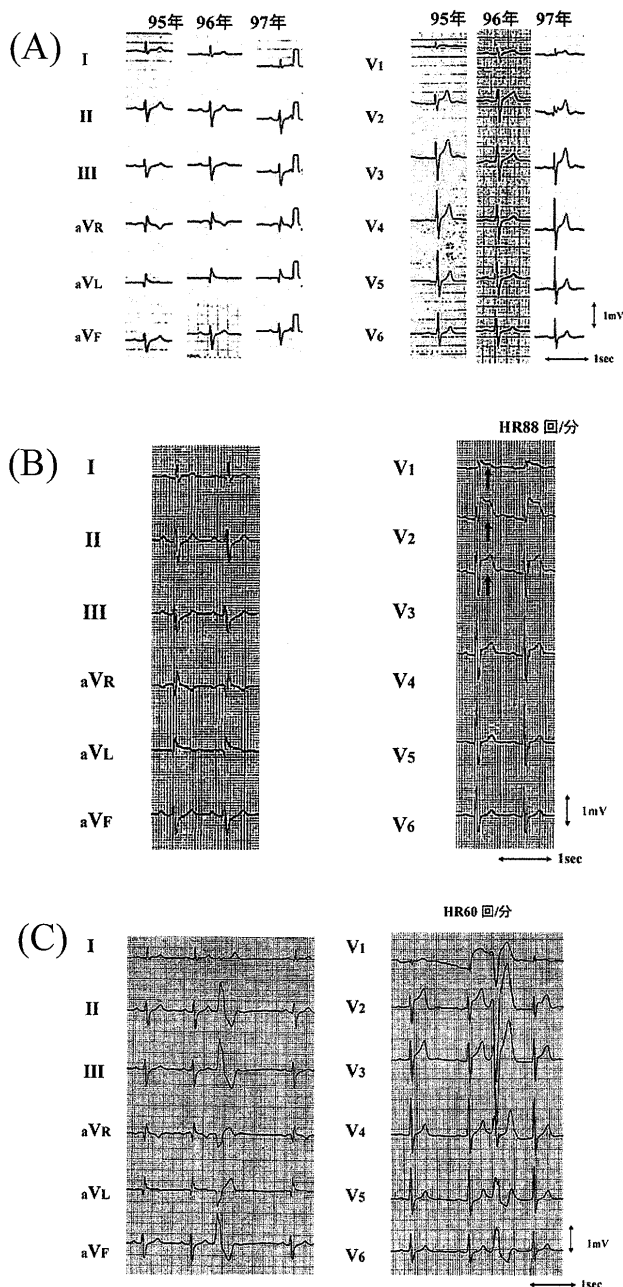


図1 心電図の変化

- (A) 健康診断での心電図。
1995年はV₂, V₃でST上昇しているが右脚ブロックと判定された。1996年は異常なし。1997年はV₁₋₃でST上昇、右脚ブロックを認めた。
- (B) 入院前（前医受診時）心電図。
右脚ブロックとV₁₋₄で著明なST上昇（矢印）を認めた。
- (C) 入院時心電図。右脚ブロックとV₁₋₃ST上昇、心室性期外収縮を認めた。

超音波検査は左室駆出率50%であった。

入院後の経過：心室性期外収縮（三段脈）を認めたがその後消失，心電図のST変化は軽減した。第5病日CRPは基準値内となった。心電図胸部誘導で2肋間上位

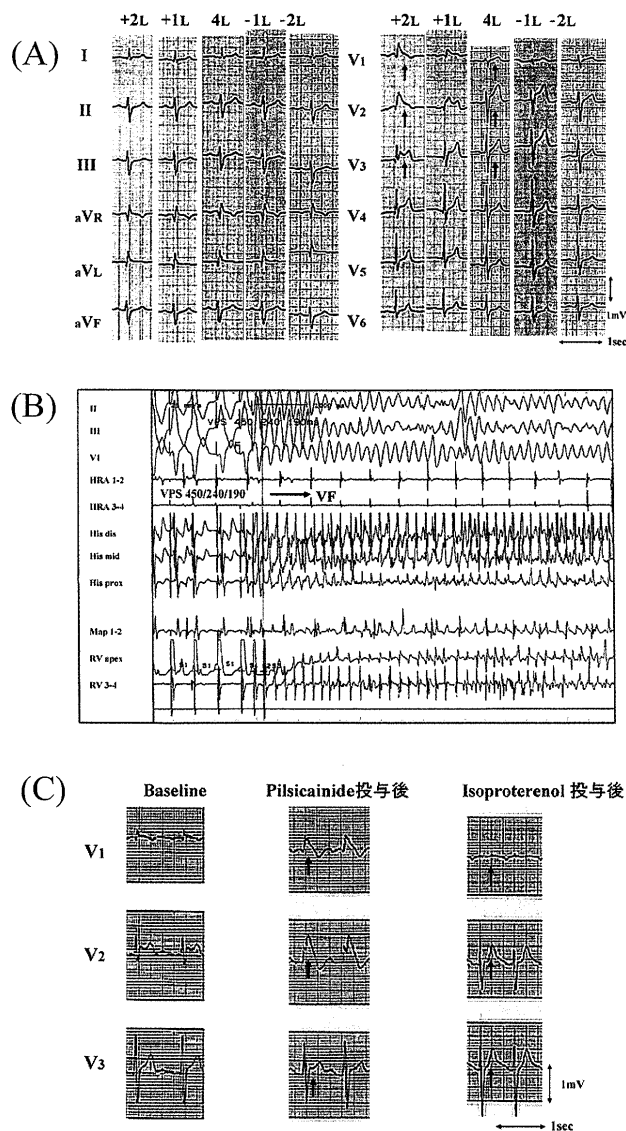


図2 検査時の心電図

- (A) 肋間変化による心電図波形の変化。
+2L, +1L：通常の部位より2肋間上及び1肋間上，4L：通常の部位，-1L, -2L：通常の部位より1肋間下及び2肋間下。矢印は典型的なBrugada型心電図波形。右胸部誘導2肋間上でcoved型を認めた。
- (B) 電気生理学的検査で誘発された心室細動
- (C) 薬物負荷後の心電図
pilsicainide投与ではV₁₋₂でcoved型ST上昇，V₃でsaddle bag型ST上昇を示し（矢印），isoproterenol投与でSTが低下した（矢印）。

ではV₁, V₂でcoved型，V₃でsaddle-back型であった（図2A）。電気生理学的検査（electrophysiological study；EPS）では，心室2連早期（450-240-190 msec）で容易に心室細動が生じ（図2B）電気的除細動治療で洞調律に復帰した。pilsicainide（50 mg）投与でV₁₋₂ coved型，V₃ saddle bag型ST上昇，isoproterenol（0.01 γ ）投与

表 本邦で報告された発熱時に顕在化したBrugada症候群

症例	報告者	年齢	性別	診断	発熱時の心電図	pilsicainide負荷	電気生理学的検査	経過治療
1	原岡ら ³⁾	69歳	男性	上気道炎	coved型ST上昇 T波交代現象, PVC	陽性	心室細動誘発	心停止の既往あり ICD植込み
2	水野ら ⁴⁾	54歳	女性	急性心筋炎	coved型ST上昇	未施行	-	心筋生検異常なし
3	杉村ら ⁵⁾	35歳	男性	麻疹	coved型ST上昇	陽性, PVC散発	-	軽減
4	杉村ら ⁵⁾	28歳	男性	麻疹	coved型ST上昇	-	-	軽減
5	秋間ら ⁶⁾	57歳	女性	上気道炎	coved型ST上昇	陽性, PVC	持続性多発性 心室頻拍	ICD植込み
6	Wakitaら ⁷⁾	35歳	男性	麻疹	coved型ST上昇	陽性	未施行	正常化
7	松原ら ⁸⁾	74歳	男性	急性骨髄性白血病, 失神	coved型ST上昇	-	-	完全右脚ブロック
8	小川ら ⁹⁾	60歳	女性	尿路感染, 敗血症	coved型ST上昇	陰性	-	-
9	小川ら ⁹⁾	54歳	男性	麻疹	coved型ST上昇	陰性	-	正常化
10	山下ら ¹⁰⁾	42歳	男性	右腎膿瘍	coved型ST上昇	陽性	-	saddle型→正常化
11	藤本ら ¹¹⁾	84歳	男性	肺炎, 失神発作	coved型ST上昇	陽性	未施行	-
12	吉田ら ¹²⁾	77歳	男性	肺炎, 失神	coved型ST上昇	-	-	失神発作数回
13	徳永ら ¹³⁾	63歳	男性	副鼻腔炎, 扁平胸	coved型ST上昇	-	-	saddle型→正常化
14	徳永ら ¹⁴⁾	22歳	男性	敗血症, 扁平胸	coved型ST上昇	-	-	正常化
15	篠田ら ¹⁵⁾	76歳	男性	高熱, 異型狭心症	coved型ST上昇	-	-	軽快
16	篠田ら ¹⁵⁾	50歳	男性	高熱, 失神	coved型ST上昇	-	心室細動誘発	-
17	本例	42歳	男性	発熱, 心筋炎疑い	saddle back型, PVC	陽性	心室細動誘発	ICD植込み

PVC；心室性期外収縮，ICD；植込み型除細動器，空欄の-印は記載がなかった

で V_{1-3} STが低下した(図2C)。冠動脈造影では有意な冠動脈の狭窄はなく，左室造影で壁運動の軽度のびまん性低下を認めた。心筋生検は，一部非特異的変性はあるが肥大や萎縮像は認めなかった。ウイルス学的検査ではコクサッキーウイルスB4抗体価が124倍で有意ではなかった。以上の結果より突然死予防のため，インフォームドコンセント後に植込み型除細動器(implantable cardioverter defibrillator；ICD)の植込みを施行し退院した。会社復帰後は心室細動の発症はない。

考 察

本例は発熱で入院時心電図I, aV_R , aV_L , V_{1-4} のST上昇を認め，急性心筋炎を疑われた無症候性Brugada症候群例(Type2型)である。心電図胸部誘導2肋間上位やpilsicainide負荷でcoved型を示し，EPSで心室細動が惹起された。

表は本邦の発熱で顕在化したBrugada症候群例である³⁻¹⁵⁾。平均年齢 54.2 ± 18.3 歳で17例中14例と男性が多い。5例が失神発作を伴い，74歳以上の高齢者群に高

率であった(4例中3例；75%)。Brugadaらも1例(2歳男児)発熱で失神を伴ったと述べた¹⁾。急性心筋炎で軽快後心電図所見は正常化した報告⁴⁾では，ほぼ全誘導で軽度T波陰性化が認められる。本例はT波の変化はなかった。saddle bag型を経てT波が正常化する報告例^{10, 13)}がある。

この症候群の心電図変化は，心筋の活動電位第1相を形成する一過性外向き電流(Ito)密度の心外膜側，特に右室流出路と心内膜側との大きな電気勾配の差，即ちIto密度の高い心外膜側心筋へ，相対的に外向き電流が増加し特異な変化を示すとされている。発熱時にBrugada型心電図が顕著になる機序として，3つのことが考えられる。1つは，発熱時，心外膜側のIto密度がさらに上昇或いは心内膜側の密度が低下し，心外膜側と心内膜側の電気勾配差が増大し顕在化すると考えられる。2つは，この症候群では交感神経刺激でNa電流は正常化し，全身麻酔下の胃切除中に突然心室頻拍症を生じた例があり自律神経系の影響が示唆される。発熱により生じた自律神経系の異常が，右室流出路付近の心筋再分極過程に一

過性に強く影響すると推測される。さらに、この症候群はQT延長症候群と同様の心筋Naチャンネル α サブユニット遺伝子SCN5Aの変異で、多くの変異部位が報告されている^{16, 17)}。温度依存性の遺伝子異常では二重突然変異¹⁸⁾やヘテロ接合体ミスセンス突然変異^{19, 20)}が報告されている。しかし遺伝子変異の確認は全体の数%から15%前後と陽性率が低い²¹⁾。本症例もSCN5A遺伝子群の突然変異を検討しているが、現段階では異常は確認されていない。

多くの報告で解熱や炎症軽減後、心電図変化の改善を認めている。高齢者Brugada症候群は発熱時に心電図変化の顕在化だけでなく高率に失神を発症することから、高齢者では加齢による変化や自律神経系の影響を受けやすいことが考えられる。

この症候群の予後は無症候性と有症候性で異なり、前者は比較的予後良好とされている^{17, 22, 23)}。治療は薬物治療も行われているが、EPSで心室細動が誘発された場合は突然死予防を考慮しICDの植込み術が施行されている。本例のウイルス学的検査や心筋生検の結果は心筋炎を示す所見はないが、左室機能の低下はまだ炎症が残存している可能性があり、EPS所見は修飾されているかもしれない。しかし、この症候群では発熱とともに顕在化し失神発作を起したり、初回重症不整脈発作で死に至る可能性がある。国外でも発熱により顕在化した50, 60歳代例が報告され^{24~27)}、その中にはfatal electrical stormで死の転帰をとった例がある²⁶⁾。わが国では1996年より保険適応が認められ、ICDは致死的不整脈の治療戦略として不可欠な治療法となっている。ICDの植込みの適応は十分に検討しなければならないが、本例は胸部誘導2肋間上位での心電図検査、pilsicainideなどのNaチャンネル遮断薬(Ic群)の薬物負荷や、EPSを積極的に行いBrugada症候群と診断し、ICDの植込みを施行した。

(本論文の症例は第183回日本循環器学会関東甲信越地方会において発表した)

文 献

- 1) Brugada P, Brugada J. : Right bundle branch block, persistent ST segment elevation and sudden cardiac death : a distinct clinical and electrocardiographic syndrome. A multicenter report. *J Am Coll Cardiol*, **20** : 1391-1396, 1992.
- 2) Shimizu W. : The Brugada syndrome-An update-. *Intern Med*, **44** : 1224-1231, 2005.
- 3) 原岡佳代, 森田 宏, 草野研吾, 他 : 発熱にともないT波交代現象と心室性期外収縮の頻発を来したBrugada症候群の一例. *心電図*, **22** : 482, 2002.
- 4) 水野秀紀, 玉田芳明, 杉浦 章, 他 : 一過性にBrugada型心電図を呈した急性心筋炎の1例. *山形済生館医誌*, **27** : 115-119, 2002.
- 5) 杉村秀三, 渡辺一郎, 押川直廣, 他 : 発熱にともない顕在化した無症候性Brugada症候群の2例. *不整脈*, **19** : 245, 2003.
- 6) 秋間 崇, 河合俊明, 高瀬凡平, 他 : 感冒・発熱時にBrugada様心電図変化を呈した1症例. *Ther Res*, **24** : 1030-1032, 2003.
- 7) Wakita R, Watanabe I, Okumura Y, et al : Brugada-like electrocardiographic pattern unmasked by fever. *Jpn Heart J*, **45** : 163-167, 2004.
- 8) 松原悦子, 藤崎智明, 源 陽子, 他 : 自家末梢血幹細胞移植療法後にBrugada症候群を合併した急性骨髄性白血病. *臨床血液*, **45** : 481-483, 2004.
- 9) 小川 亨, 山分規義, 菅原真治, 他 : 発熱時に心電図上右側胸部誘導にてBrugada症候群型ST上昇を認めた2症例. *心電図*, **24** : 347, 2004.
- 10) 山下 朗, 高島伸一郎, 後藤由美子, 他 : 発熱を契機に顕在化した無症候性Brugada症候群の一例. *Circ J*, **68**(suppl. II) : 788, 2004.
- 11) 藤本寛樹, 高木雅彦, 土井淳史, 他 : 発熱により顕在化し発症した高齢者Brugada症候群の一例. *Circ J*, **68**(suppl. II) : 819, 2004.
- 12) 吉田和子, 田中靖章, 宮本信三, 他 : 発熱時のブルガダサイン増悪に伴い失神発作を繰り返したブルガダ症候群の一例. *Circ J*, **68**(suppl. II) : 851, 2004.
- 13) 徳永常登, 小堀迪夫, 坂東文博, 他 : 副鼻腔炎の治療によりその特徴が減弱したBrugada様心電図を呈する1例. *臨床今治*, **16** : 12-20, 2004.
- 14) 徳永常登, 小堀迪夫, 坂東文博, 他 : 解熱によりその特徴が減弱したBrugada様心電図を呈する1例. *臨床今治*, **17** : 9-14, 2005.
- 15) 篠田典宏, 松下悦史, 杉野茂生, 他 : 発熱時にBrugada型心電図変化が顕在化した2例. *Circ J*, **69** (suppl. III) : 956, 2005.
- 16) 蒔田直昌 : Brugada症候群とNaチャンネル異常. *呼と循*, **49** : 421-428, 2001.
- 17) Priori SG, Napolitano C, Gasparini M, et al : Natural history of Brugada syndrome. Insights for risk stratification and management. *Circulation*, **105** : 1342-1347, 2002.
- 18) Antzelevitch C, Brugada R. : Fever and Brugada syndrome. *PACE*, **25** : 1537-1539, 2002.
- 19) Keller DI, Rougier J-S, Kucera JP, et al : Brugada syndrome and fever : Genetic and molecular charac-

- terization of patients carrying SCN5A mutations. *Cardiovasc Res*, **67** : 510-519, 2005.
- 20) Keller DI, Huang H, Zhao J, et al : A novel SCN5A mutation, F1344S, identified in a patient with Brugada syndrome and fever-induced ventricular fibrillation. *Cardiovasc Res*, **70** : 521-529, 2006.
- 21) Priori SG, Napolitano C, Gasparini M, et al : Clinical and genetic heterogeneity of right bundle branch block and ST-segment elevation syndrome : a prospective evaluation of 52 families. *Circulation*, **102** : 2509-2515, 2000.
- 22) Brugada P, Brugada J : Right bundle-branch block and ST segment elevation in leads V₁ through V₃. A marker for sudden death in patients without demonstrable structural heart disease. *Circulation*, **97** : 457-460, 1998.
- 23) 新 博次 : わが国におけるBrugada症候群の特徴・治療法と予後. *医学のあゆみ*, **200** : 739-743, 2002.
- 24) Porres JM, Brugada J, Urbistondo V, et al : Fever unmasking the Brugada syndrome. *PACE*, **25** : 1646-1648, 2002.
- 25) Patruno N, Pontillo D, Achilli A, et al : Electrocardiographic pattern of Brugada syndrome disclosed by a febrile illness : clinical and therapeutic implications. *Europace*, **5** : 251-255, 2003.
- 26) Dinckal MH, Davutoglu V, Akdemir I, et al : Incessant monomorphic ventricular tachycardia during febrile illness in a patient with Brugada syndrome : fatal electrical storm. *Europace*, **5** : 257-261, 2003.
- 27) Dulu A, Pastores SM, McAleer E, et al : Brugada electrocardiographic pattern in a postoperative patient. *Crit Care Med*, **33** : 1634-1636, 2005.

**Brugada Syndrome visualized by the Fever associated with Myocarditis :
Case Report and Review of the Literature in Japan**

Hisashi Hasumi, Yasuto Horie, Takashi Kaneko, Tohru Kamijima, Takuo Arikawa,
Kazuhiko Oda, Taichi Adachi, Shuh Inami, Yuh Nishi, Ryuko Matsuda, Noboru Kaneko

*Department of Cardiology and Pneumology, Dokkyo Medical University School of Medicine,
Mibu, Tochigi, 321-0293 Japan*

Brugada syndrome is a disease associated with severe arrhythmia but without specific ECG characteristics, which makes diagnosis difficult. We report the case of a patient with Brugada syndrome who had a ST segment elevation accompanied by fever, and we investigate 16 additional Japanese patients with Brugada syndrome that was recognized by fever. The patient was a 42-year-old man who showed ST segment elevation associated with cold symptoms and was admitted after diagnosis of myocarditis. Echocardiography exhibited slight cardiac dysfunction, but a myocardial biopsy showed no abnormalities and no significant stenosis was found in coronary angiography. After

administration of pilsicainide, the patient showed coved-type ST segment elevation, and ventricular fibrillation was induced during an electrophysiological study ; therefore, an implantable cardioverter defibrillator (ICD) was installed. Among the patients with Brugada syndrome recognized by fever, many elderly patients showed syncope. In conclusion, Brugada syndrome frequently appears in fever and attention should be paid to elderly patients because they frequently develop fever and syncope simultaneously.

Key Words : asymptomatic Brugada syndrome, fever, implantable cardioverter defibrillator (ICD)