

症例報告

保存的に治療しえた門脈血栓を合併する 上腸間膜静脈血栓症の1例

獨協医科大学 内科学 (消化器)

寺内 政也 菅家 一成 吉竹 直人 塩屋 雄史
眞島 雄一 小嶋 和夫 笹井 貴子 渡辺 秀考
玉野 正也 飯島 誠 平石 秀幸

要 旨 症例は47歳の男性。40℃の発熱と頭痛が出現し近医を受診。一時症状は軽快したが、再び発熱が出現し前医入院となった。入院後の腹部CT検査及び腹部超音波検査により上腸間膜静脈血栓症と診断され、精査加療を目的に当院に転院となった。嚴重な経過観察の下に抗菌薬投与と抗血栓および抗凝固療法による保存的治療を行い、これにより第4病日には症状の改善が得られた。本症例は後にプロテインC欠乏症と診断され、感染と脱水が影響して門脈血栓に及ぶ上腸間膜静脈血栓症が引き起こされたものと考えられた。今回我々は保存的に治療しえた門脈血栓を合併する上腸間膜静脈血栓症の1例を経験したので報告した。

Key Words : 上腸間膜静脈血栓症, 保存的治療, プロテインC

緒 言

上腸間膜静脈 (Superior Mesenteric Vein : 以下SMV) 血栓症は急性腹痛の中でも比較的稀な疾患である。特異的な症状に乏しく、緩徐な経過をたどることが多いため早期の診断が困難な疾患である。我々は保存的に治療しえた門脈血栓を合併するSMV血栓症の1例を経験したので、文献的考察を加えて報告する。

I 症 例

症例 : 47歳, 男性

主訴 : 発熱, 右季肋部痛

家族歴 : 父 糖尿病, 母 高血圧

既往歴 : 5年前に健診にて肝障害を指摘されたが放置

嗜好歴 : アルコール3~4合/日 27年間, 喫煙歴20本/日 27年間

現病歴 : 平成16年7月26日頃より頭痛と高熱が出現し前医を受診した。炎症反応の高値 (WBC7,200/ μ l, CRP 8.36 mg/dl, T-Bil 1.0 mg/dl, AST 28 IU/L,

ALT37IU/L, GGT325IU/L) を認め、入院を勧められたが拒否したため抗菌薬の内服加療となった。内服中は一時症状軽快したが、再び発熱が出現したため8月4日前医を再診した。血液生化学検査で炎症反応の増悪 (WBC 13,900/ μ l, CRP 12.95 mg/dl) と肝胆道系酵素の上昇 (T-Bil 1.3 mg/dl, AST 47 IU/L, ALT 42 IU/L, ALP 508 IU/L, GGT 277 IU/L) を認め、同日の腹部CT検査において、SMV血栓が疑われ翌日に緊急入院となった。入院後は禁食、抗菌薬塩酸セフォチアム (CTM 2g /日) 点滴投与にて治療が開始されたが発熱は持続し、8月10日よりメシル酸バズフロキサシン、(PZFX 1,000 mg /日) へ変更したところ8月13日より37℃台に解熱し同日より流動食が開始となった。しかし8月14日より再度40℃台の発熱が出現し8月15日より腹膜刺激症状は無いものの右季肋部痛が出現したため、16日より再度禁食となり8月19日当院転院となった。

入院時現症 : 意識清明, 体温38℃, 血圧115/62 mmHg, 左右差なし, 脈拍56/分整, 眼球結膜に黄疸なし。眼瞼結膜に貧血様所見なし。心音・呼吸音に異常所見なし。腹部は平坦であったが右季肋部に自発痛と圧痛, また反跳痛と局限した筋性防御を認めた。下肢には浮腫や血管拡張を認めなかった。

入院時血液検査成績 (表1) : 血液生化学検査では、炎症反応の上昇と肝胆道系酵素の上昇, プロテインC活

平成18年12月28日受付, 平成19年8月20日受理

別刷請求先 : 寺内政也

〒321-0293 栃木県下都賀郡壬生町北小林880
獨協医科大学 内科学 (消化器)

表1 入院時血液検査成績：入院時の血液生化学検査では，炎症反応の上昇と肝胆道系酵素の上昇，プロテインC活性の低下を認めた。

WBC	12,800	/ μ l	AST	61	IU/L	PT	14.8	sec.
RBC	377×10^4	/ μ l	ALT	138	IU/L	APTT	30.3	sec.
Hb	12.4	g/dl	ALP	655	IU/L	Fbg	536	mg/dl
Hct	36.5	%	LAP	139	IU/L	P-FDP	7.5	g/ml
Plt	19.3×10^4	/ μ l	LDH	205	IU/L	AT3	92	%
			γ GTP	249	IU/L	Protein-C	44	%
BUN	7	mg/dl	T-Bil	1.0	mg/dl	Protein-S	97	%
Na	132	mEq/l	D-Bil	0.7	mg/dl	Lupus Anticoagulant		
K	5.0	mEq/l	ZTT	17.5	U		1.18	
Cl	98	mEq/l	TP	8.0	g/dl	Anticardiolipin Antibody		
Cre	0.6	mg/dl	Alb	3.2	g/dl		0.5	U/ml
CRP	16.1	mg/dl	CHE	138	IU/L			
			AMY	29	IU/L	HBs Ag	(-)	
						HCV Ab	(-)	

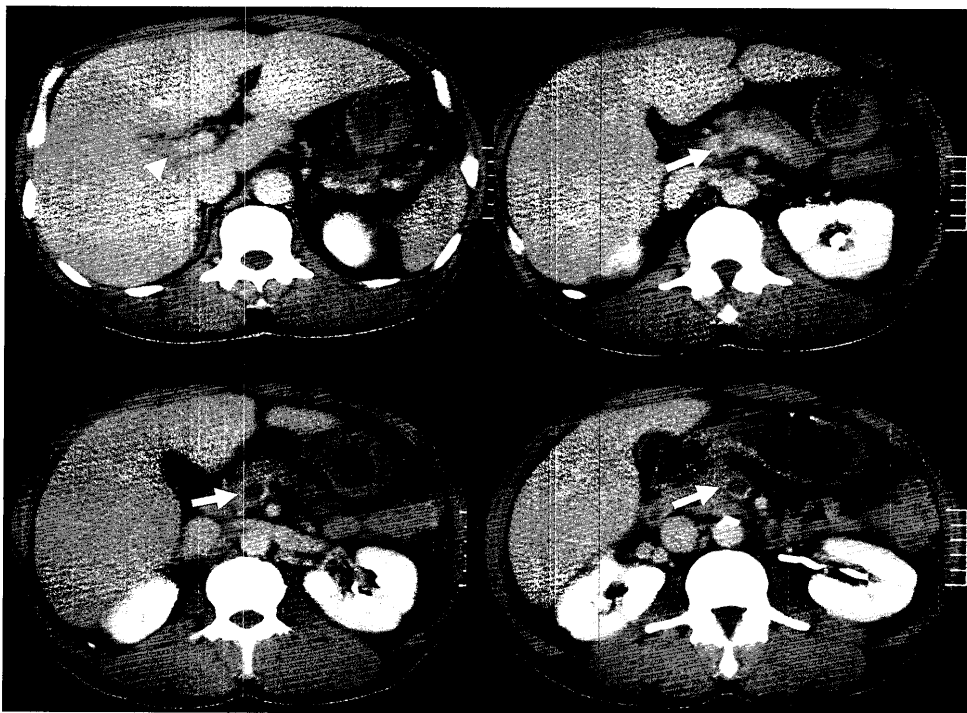


図1 2004年8月4日腹部CT検査（前医）：上腸間膜静脈（矢印）の拡張と内腔に造影効果のないlow density areaを認め，血栓の存在が疑われるが門脈内（矢印頭）には異常所見は認められなかった。

性の低下を認めた。

腹部CT所見：前医で8月4日に施行された腹部CT検査（図1）では，SMVの拡張と内腔に造影効果のないlow density areaを認め，血栓の存在が疑われたが，門脈内に異常所見は認められなかった。しかし当院入院時の腹部CT検査（図2）では，門脈相においてSMVから門脈右枝内にかけて造影効果が認められず，SMV血栓

症および門脈血栓症と診断された。また胆嚢壁肥厚は認められたが，胆嚢は萎縮しており典型的な胆嚢炎の所見は認められなかった。また腸間膜や腸管壁の肥厚所見も認められなかった。

腹部超音波検査：門脈右枝は描出できず門脈血栓の存在が考えられた。胆嚢壁肥厚は認められるが萎縮しており，典型的な胆嚢炎の所見は認められなかった。入院後

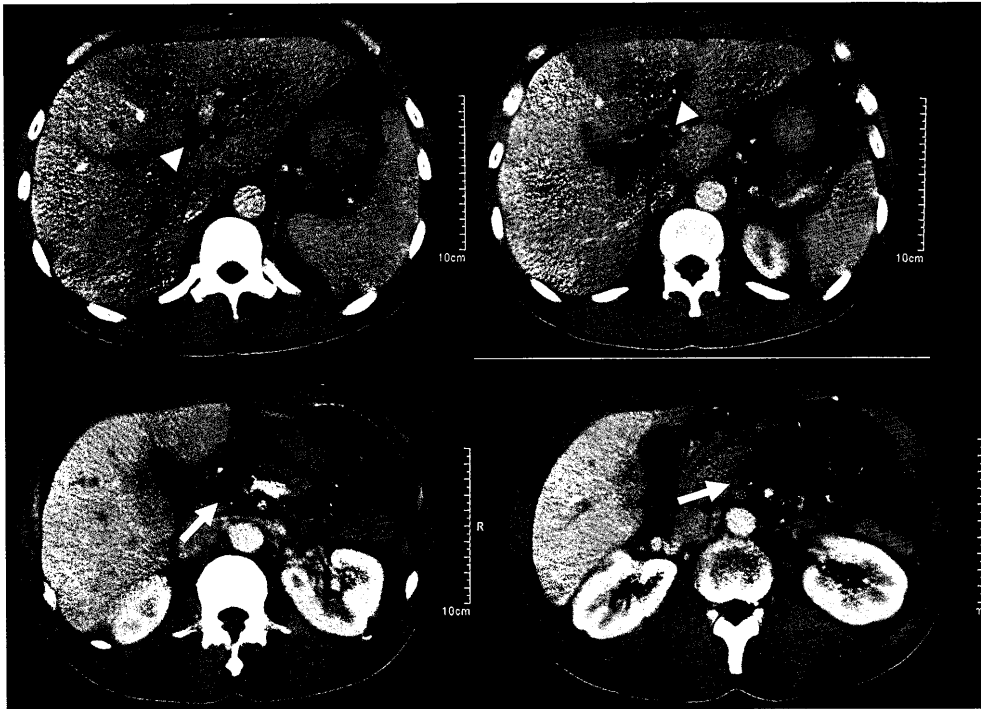


図2 2004年8月19日腹部CT検査（入院時）：門脈相においても上腸間膜静脈から門脈右枝内にかけて造影効果が認められず，上腸間膜静脈血栓（矢印），門脈血栓（矢印頭）と考えられた。

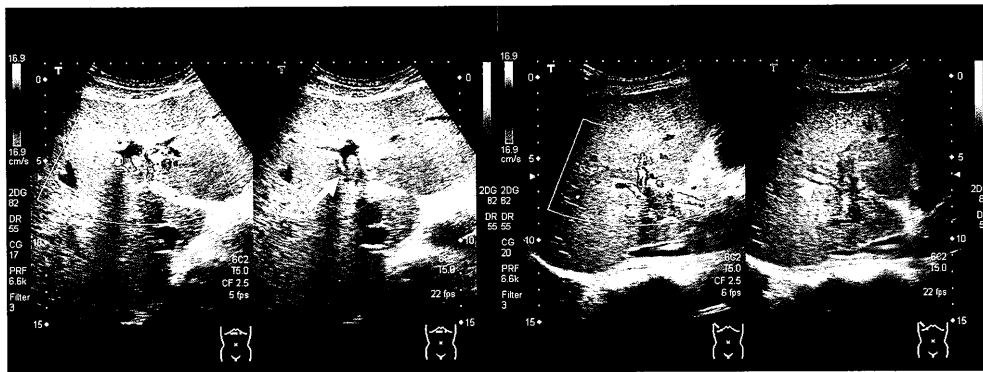
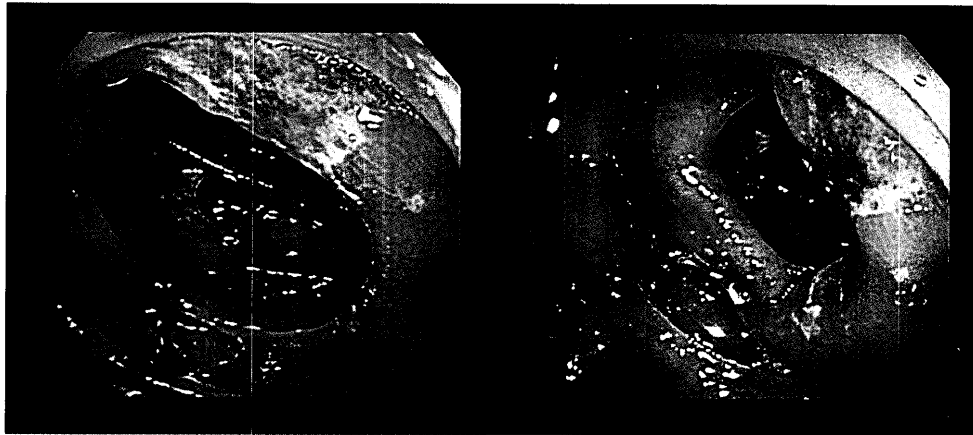


図3 2004年8月26日腹部超音波検査（第8病日）：右門脈内は2次分枝まで（矢印頭），左門脈は臍部ほぼ中央まで血栓を認め，本幹内にも血栓を認めた（矢印）。これらの門脈周囲には動脈血流の増加と思われる脈管を認めた。

の8月26日に施行された腹部超音波検査では門脈本幹から連続して，左枝は臍部のほぼ中央，右枝は2次分枝にまでおよぶ血栓を認めた。これらの門脈周囲には動脈血流の増加と思われる脈管を認めた（図3）。

入院後経過：腹部CT検査および腹部超音波検査結果と腹部症状から，入院後直ちに外科的治療が考慮されたが，腸管壁の造影効果の消失や時間経過により次第に認められる腸管の拡張，腸管膜の浮腫や腹水の出現，腸管壁内ガスの出現，さらに腸間膜や静脈内と門脈内ガスの出現など腸管壊死を疑わせる所見を認めなかったため外

科と協議の上，嚴重な経過観察の下に保存的加療を選択した。また血栓形成には，プロテインC欠乏症を基礎として何らかの感染による炎症が関与したものと考え，同日より抗菌薬のメロペネム（MEPM 1g/日）とクリンダマイシン（CLDM 1,200 mg/日），ガンマグロブリン製剤 5g/日の投与を開始した。また血栓溶解療法としてウロキナーゼ 24万単位/日，さらに抗凝固療法としてヘパリン 1万単位/日にて保存的加療を開始した。その結果，当院入院第4病日より 36℃ 台へ解熱し腹痛の改善を認めた。第5病日には WBC 5,700/μl, CRP 7.9 mg/dl



上行結腸 中央

上行結腸 肝彎曲部

図4 2004年8月31日大腸内視鏡検査（第13病日）：上行結腸に憩室と白苔の付着した不整形小潰瘍の多発を認めた。

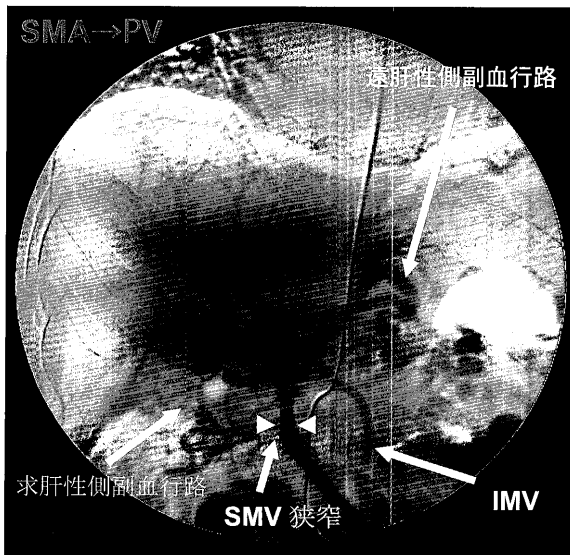


図5a 2004年9月16日腹部血管造影検査（第29病日）：上腸間膜静脈血栓は消失していたが一部に狭窄所見（矢印頭）を認めた。また門脈本幹は血栓により閉塞しており，求肝性側副血行路により門脈左枝が描出された。

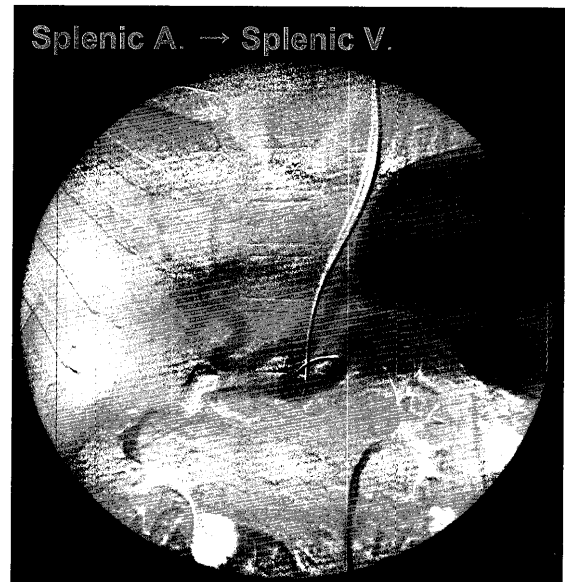


図5b 2004年9月16日腹部血管造影検査（第29病日）：脾静脈は順行性であったが，上腸間膜静脈（superior mesenteric vein：SMV）から下腸間膜静脈（inferior mesenteric vein：IMV）への逆流により門脈に流入できず，遠肝性側副血行路を介して門脈左枝に流入していた。

と炎症反応の低下を認めた。炎症反応低下（CRP1.2 mg/dl）と腹部症状の消失した第13病日に施行された大腸内視鏡検査（図4）では，上行結腸に憩室と白苔の付着した不整形小潰瘍の多発を認めた。発症時になら腹部症状を呈していないことから，これらの不整形小潰瘍はSMV血栓症による血流障害のためと考えられた。同時に大腸憩室の多発も認め，憩室炎が発症機転となった可能性も疑われたが腹部症状の先行が明らかではないため否定的であった。その後も良好に経過し第15病日よ

り経口摂取開始，第16病日からはワーファリン内服へ変更したが腹痛や発熱は認められなかった。第29病日の腹部血管造影検査（図5a～5b）では，SMV血栓は消失していたが一部に狭窄所見を認めた。また門脈本幹は血栓にて閉塞しており，求肝性側副血行路により門脈左枝が描出された。脾静脈は順行性であったが，SMVから下腸間膜静脈（inferior mesenteric vein：IMV）への逆流により門脈に流入できず，遠肝性側副血行路を介して門脈左枝に流入していた。同日のCTAP（Computed

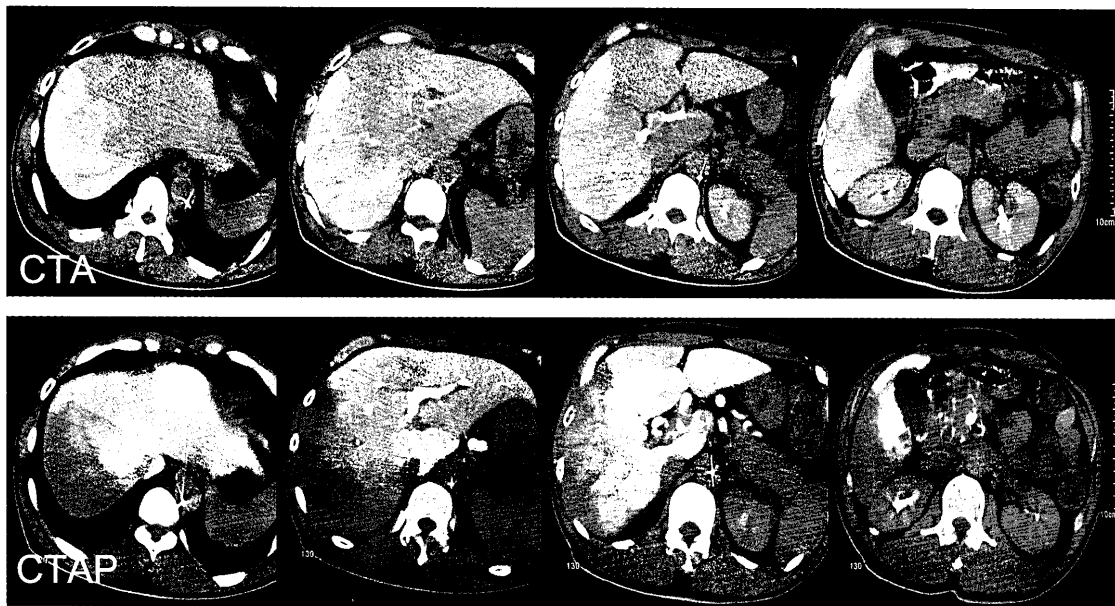


図6 2004年9月16日CTA/CTAP（第29病日）：CTAPでは門脈右枝は血栓により閉塞しており，右葉に広範なperfusion defectを呈していた．CTAでは右肝動脈の門脈血流欠損部に代償性血流増加を認めた．

Tomography during arterial portography : CTAP) (図6) では門脈右枝は血栓により閉塞しており，右葉に広範なperfusion defectを呈していた．CTA (CT angiography : CTA) (図6) では門脈血流欠損部に一致して右肝動脈の代償性血流増加を認めた．その後も臨床経過は良好であり，第48病日退院となった．退院時にも門脈右枝の閉塞が認められ，またプロテインC欠乏症であることからワーファリンによる抗凝固療法は継続となった．退院後3ヶ月後のCTでは，門脈右枝の血栓は残存しているものの，腹部症状は認められず，全身状態は良好である．

II 考察

上腸間膜静脈血栓症 (Superior Mesenteric Vein Thrombosis : 以下SMVT) は1935年にWarren¹⁾らによってはじめて報告され，急性腸間膜動静脈閉塞症のうち約15～20%を占める比較的稀な疾患である²⁾．本邦では1997年に石井ら³⁾により180例が報告されており医学中央雑誌とMedlineを用いた検索では1998年から2004年までの報告例を加えると250例以上となる⁴⁾．SMVTの原因として凝固線溶系異常，肝疾患，門脈圧亢進症，感染，炎症，悪性腫瘍，開腹術後，腹部外傷，真性多血症などがあげられる⁵⁾．また本症以外にも他部位の血栓症の既往を有する症例が多いことより近年血液凝固線溶系の先天異常が重要視され，プロテインC，プロテインS，AT-Ⅲ，プラスミノーゲンの先天的欠損や低下また抗リン脂質抗体症候群による症例が報告されて

いる⁶⁾．しかし一方では，基礎疾患を認めない原因不明の症例も約20～50%存在すると報告されている^{7,8)}．プロテインCは血液凝固を制御する糖蛋白で，その低下は凝固亢進状態や血栓症を引き起こすと考えられている¹⁰⁾．静脈血栓症や肺塞栓の2～5%にプロテインC欠乏症が認められるとする症例の報告¹¹⁾があり，その多くはプロテインC活性が正常の30～60%と低下している．プロテインC活性が正常の0～10%のホモ接合型では，生下時まもなく広範な血栓症により死亡するとされており，プロテインC欠乏症と診断される場合は全てヘテロ型と考えられている¹²⁾．ヘテロ型は0.2～0.3%の罹患率で常染色体優性遺伝¹³⁾とされている．またヘテロ型プロテインC欠乏症では，静脈血栓塞栓症の初回発生率が正常人の7倍との報告がある．さらにヘテロ型プロテインC欠乏症は，20歳代前半までは無症状で経過するが，50歳頃から血栓症の頻度が増加し始めるとも言われている¹¹⁾．自験例において遺伝的背景は不明であるが，プロテインC活性が44%と低値であったことより基礎疾患としてプロテインC欠乏症があり，そこに感染症の重症化に伴う炎症性サイトカインの作用による活性化プロテインCのさらなる低下⁹⁾と発熱による脱水が加わり発症したと考えられた．この発症経過から推察すると，自験例はヘテロ型プロテインC欠乏症を基礎として感染の重症化と遷延が原因で門脈血栓症を合併したと考えられた．

本症の臨床症状は腹痛，嘔吐，下痢，発熱など非特異的かつ緩徐な経過をたどることが多いため早期の確定

診断が困難とされてきた^{14~18)}。しかし近年では腹部CT検査、血管造影検査の発達と普及により早期の確定診断が可能となっている^{14~18)}。本症において腹部CT検査は最も有用な検査であり、SMV内の血栓は単純CTにおいて早期にhigh density areaとして認められ、時間経過とともにlow density areaとなる。造影CTでは小腸壁と腸間膜の肥厚、SMV内の拡張と内部の透亮(血栓)像などが特徴的であり、また血管造影検査では腸間膜動脈分枝の著明な攣縮像、動脈相の延長、肥厚した腸管壁への造影剤の停滞、静脈相の欠如ないしは静脈内血栓像がみられる¹⁰⁾。自験例では前医入院時のCTにおいてSMVの拡張と内腔に造影効果のないlow density areaを認めており、SMV血栓と考えられた。また当院入院時の腹部CT検査では、門脈相においてSMVから門脈右枝内にかけて造影効果が認められず、SMV血栓に加え門脈血栓を合併していた。本症例においては初期治療が重要であり、自験例も発症早期に抗凝固療法、血栓溶解療法等が開始されていれば門脈血栓の合併は防げたと考えられる。

早期の確定診断が可能となった現在では、発症早期の比較的軽症時に診断される例が多く、抗凝固薬や血栓溶解薬による保存的治療が選択されることが増えている^{16,19,20)}。しかし腸管壊死など重症化による意識障害、高熱、頻脈、微弱な脈拍、皮膚蒼白、冷汗などのショック症状や血液検査で炎症反応の上昇、LDH、CPKなどの逸脱酵素の上昇、代謝性アシドーシス等の検査所見を示している場合、反跳痛や筋性防御などの腹膜刺激症状が著しい場合には外科的治療が第1選択とされている。従来は外科的血栓除去や腸切除による治療が約90%で保存的治療が約2%であったが¹³⁾、近年保存的治療で改善した軽症例が36.2%と報告されている²¹⁾。自験例は発症から数日が経過し、右季肋部に限局した腹膜刺激症状が出現していたが保存的治療が奏効した症例であった。画像上腸管壊死などの所見を認めなければ保存的治療により十分効果が期待されるが、保存的治療にて軽快退院し、その3週間後に小腸狭窄をきたし、小腸部分切除を施行したとの報告²²⁾もあり、外科的治療を考慮に入れ、患者の全身状態の変化や検査所見の悪化に対しては迅速な対応が必要と思われた。

結 語

今回我々は保存的に治療しえた門脈血栓を合併する上腸間膜静脈血栓症の一例を経験したので報告した。

文 献

1) Warren S, Eberhard TP. : Mesenteric venous throm-

bosis. *Surg Gynecol Obstet*, **61** : 102-121, 1935.

- 2) Adams JT. : Principles of surgery. vol 2,3rd ed, McGraw-Hill, New York, 1435-1443, 1979.
- 3) 石井貴士, 島田長人, 柴 忠明 : 上腸間膜静脈血栓症. *臨外*, **52** : 1543-1547, 1997.
- 4) 日下部篤宣, 林 勝男, 松浦健太郎, 他 : 若年成人発症の上腸間膜静脈血栓症の2例. *日本消化器病学会誌*, **101** : 1001-1009, 2004.
- 5) 重松 宏, 武藤徹一郎 : 腸間膜静脈血栓症. *臨外*, **49** : 709-716, 1994.
- 6) Abdu RA, Zakhour BJ, Dallis DJ. : Mesenteric venous thrombosis 1911 to 1984. *Surgery*, **101** : 2660-2664, 1987.
- 7) Nichols DM. : Computed tomography in acute mesenteric vein thrombosis. *J Comput Assist Tomogr*, **8** : 171-172, 1984.
- 8) 杉本貴樹, 斎藤 寛, 武田義敬 : 特発性上腸間膜静脈血栓症による腸管壊死の1治験例. *外科*, **8** : 853-856, 1986.
- 9) 岡嶋研二 : プロテインC, 救急・集中治療, **13** : 124-127, 2001.
- 10) 土手秀昭, 清水康廣, 杉山 悟, 他 : プロテインC活性低下に伴う上腸間膜静脈血栓症の1例. *日本臨床外科医学会誌*, **62** : 2426-2430, 2001.
- 11) 加島雅之, 高添啓二, 小江陽子, 他 : 日常診療で遭遇する血液疾患 (47) プロテインC欠損症. *Medical Postgraduates*, **42** : 83-88, 2004.
- 12) 山本晃士 : プロテインC欠乏症. *血栓止血誌*, **12** : 149-153, 2001.
- 13) 井上芳徳, 岩井武尚, 三浦則正, 他 : 上腸間膜静脈血栓症の1例—本邦報告例の集計—. *静脈学*, **3** : 213-221, 1992.
- 14) Ludwig, D.J., Hauptmann, E., Rosoff, L. Jr., et al. : Mesenteric and portal vein thrombosis in a young patient with protein S deficiency treated with urokinase via the superior mesenteric artery. *J. Vasc. Surg.*, **30** : 551-554, 1999.
- 15) Lopera, J.E., Correa, G., Brazzini, A., et al. : Percutaneous transhepatic treatment of symptomatic mesenteric venous thrombosis. *J. Vasc. Surg.*, **36** : 1058-1061, 2002.
- 16) 山田六平, 山本祐二, 佐藤 勉, 他 : 保存的に加療しえた上腸間膜静脈血栓症の1例. *総合臨床*, **50** : 1991-1993, 2001.
- 17) 長沼 誠, 井上 詠, 細田泰雄, 他 : 経皮経肝血栓除去術を施行した上腸間膜静脈血栓症の1例. *日消誌*, **92** :

- 158-163, 1995.
- 18) 豊田和弘, 中塚博文, 眞次康弘, 他: 保存的加療が奏効した上腸間膜静脈血栓症の1例. 日消外会誌, **34**: 1437-1441, 2001.
- 19) Rosen, A., Korobkin, M., Silverman, P.M., et al.: Mesenteric vein thrombosis: CT identification. *AJR*, **143**: 83-86, 1984.
- 20) Rivitz, S.M., Geller, S.C., Hahn, C., et al.: Treatment of acute mesenteric venous thrombosis with transjugular intramesenteric urokinase infusion. *JVIR*, **6**: 219-228, 1995.
- 21) 中澤俊郎, 武井伸一, 神林秀俊, 他: 保存的治療により治癒した上腸間膜静脈血栓症の2例. 日本臨床内科医学会誌, **12**: 155-159, 1997.
- 22) 加藤久昌, 河島秀昭, 原 隆志, 他: 血栓溶解療法後に小腸狭窄をきたした上腸間膜静脈血栓症の1例. 日本臨床外科医会誌, **63**: 1914-1918, 2002.

A Case of Superior Mesenteric Vein Thrombosis with Portal Vein Thrombosis Treated by Conservative Treatment

Masaya Terauchi, Kazunari Kanke, Naoto Yoshitake, Takeshi Shioya, Yuuichi Majima, Kazuo Kojima,
Takako Sasai, Hidetaka Watanabe, Masaya Tamano, Makoto Iijima, and Hideyuki Hiraishi

Department of Gastroenterology, Dokkyo Medical University, Mibu, Tochigi 321-0293, Japan

The patient was a 47-year-old male who had presented with a fever of 40°C and headaches. He was treated by antibiotics at a local hospital under the diagnosis of the common cold. But progress of symptoms was temporary, so he was admitted to the hospital. Based on the findings of an abdominal CT and US after the admission, he was diagnosed as superior mesenteric vein thrombosis (SMVT) and transferred to our hospital on the 25th day of his illness. Antibiotics, together with antithrombotics and anticoagulant agents, were carefully administered as the treatment.

As a result, symptoms were improved on the fourth day of admission to our hospital. This case was detected later to be associated with protein C deficiency. We speculated that portal vein thrombosis complicated with SMVT had occurred following infection and dehydration. We reported a case of SMVT with portal vein thrombosis, which was effectively treated with conservative therapy.

Key words : superior mesenteric vein thrombosis, conservative treatment, protein C