

症例報告

人工内耳埋込手術を要した インフルエンザ桿菌髄膜炎の男児例

¹ 獨協医科大学小児科学

² 獨協医科大学耳鼻咽喉・頭頸部外科学

塚田 佳子¹ 今高 城治¹ 加納 優治¹
市川 剛¹ 月舘 利治² 有阪 治¹

要 旨 人工内耳埋込手術を必要としたインフルエンザ桿菌による化膿性髄膜炎を報告した。症例は2歳男児。感冒症状の5日目に意識障害が出現し、化膿性髄膜炎と診断された。髄液培養検査で起病菌はインフルエンザ桿菌と判明した。莢膜血清型はb型で、PBP-3耐性遺伝子の変異を伴うgBLNARと判明した。デキサメタゾン0.15mg/kg×4×4日、γグロブリン150mg/kg×2日、および抗生剤としてCTX 200mg/kg/日とMEPM 120mg/kg/日を14日間投与した。経過中、脳MRIで硬膜下膿瘍を確認した。第27病日の聴性脳幹反応検査では、両耳ともに100dB刺激でI-V波すべて無反応を示した。両耳に人工内耳埋込手術を施行し、右耳は聴力が回復したが、左耳は既に蝸牛の骨化が進行し、手術は不能であった。

デキサメタゾン療法と適切な抗生剤加療を励行しても、インフルエンザ桿菌による化膿性髄膜炎に伴う聴力障害を完全に回避することは臨床的に不可能である。近年、国内でもインフルエンザ桿菌に対するワクチンが導入された。インフルエンザ桿菌による化膿性髄膜炎および併発する聴力障害を防ぐためには、ワクチン接種による髄膜炎の予防を啓蒙することが重要である。

Key Words : 化膿性髄膜炎, インフルエンザ桿菌, 難聴, 聴力障害, 人工内耳

緒 言

近年、本国でもインフルエンザ桿菌 (*Haemophilus influenzae* Type b; 以下 Hib と略す) ワクチンが導入され、小児の化膿性髄膜炎に対する関心が高まっている。Hib に伴う化膿性髄膜炎の臨床経過において、抗生剤加療のエビデンスが進歩し、早期の死亡例は著減した。また併用薬剤であるデキサメタゾン療法が確立し、今日では聴力障害の予後も改善されつつある。しかしながら時にデキサメタゾン療法を施行したにもかかわらず重度の感音性難聴を併発した例が報告されており、その発症は後を絶たない^{1~9)}。我々は Hib による化膿性髄膜炎に続発した重度の感音性難聴に対して、人工内耳手術を必要

とした最重度例を経験した。本例の臨床経過について文献的考察を加えて報告する。

症 例

症 例 : 2歳男児

主 訴 : 意識障害, 発熱

既往歴 : 1歳からアトピー性皮膚炎にて加療中

現病歴 : 平成21年7月某日、40℃の発熱と嘔吐を主訴に近医を受診し、感冒薬を内服していた。第2病日、嘔吐が出現し近医を再診し、制吐薬の処方を受けた。第3、4病日と嘔吐は引き続いていった。第5病日、傾眠傾向が出現したため救急外来を受診した。臨床症状より化膿性髄膜炎が疑われ精査加療のため入院となった。

入院後経過

入院時のバイタルは体温38.8℃、呼吸数28回/min、心拍138/min、血圧110/70mmHg。意識レベルはJCS30。胸部聴診上、異常所見はなし。腹部は平坦であった。項部硬直を認め Kernig 徴候も陽性であった。血液検査所見は、末梢血白血球数6800/mm³ (好中球

平成22年6月28日受付, 平成22年9月8日受理
別刷請求先: 塚田佳子

〒321-0293 栃木県下都賀郡壬生町北小林880
獨協医科大学小児科学

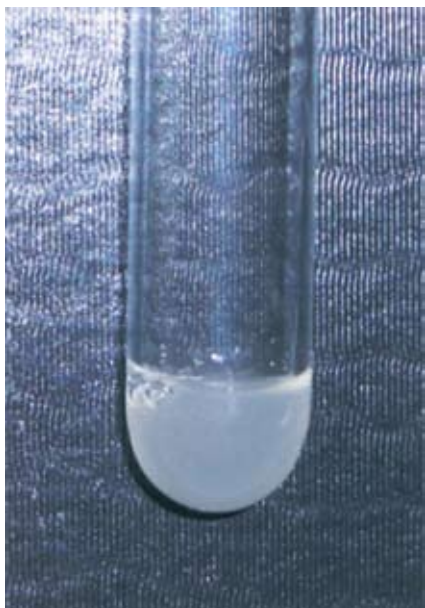

図1 髄液の外観：髄液は白濁し、米のとぎ汁様を呈している。

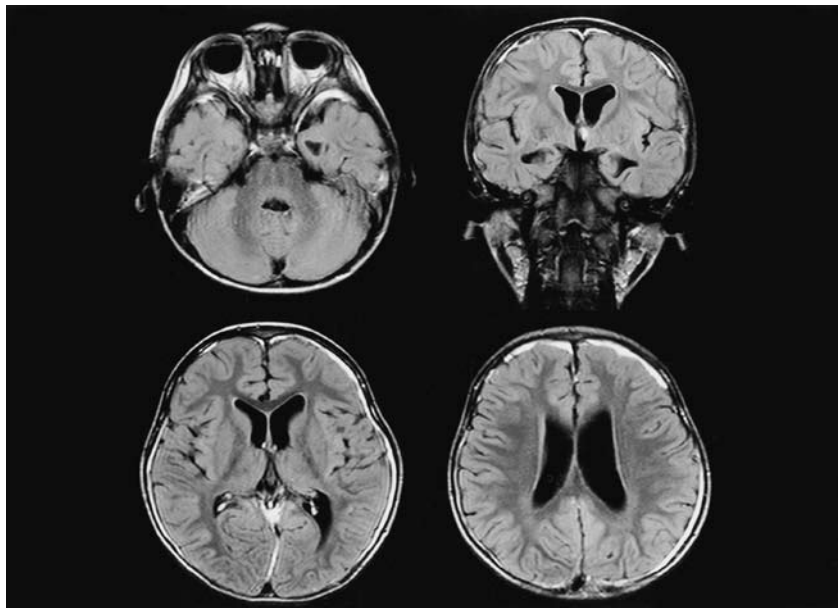


図2 第12病日の脳MRI FLAIR画像（ガドリニウム造影）：両側前頭部優位に造影増強効果が認められ、硬膜下膿瘍と診断した。脳室壁に増強効果はなく、脳実質内に膿瘍形成は認めず。水頭症の所見はない。

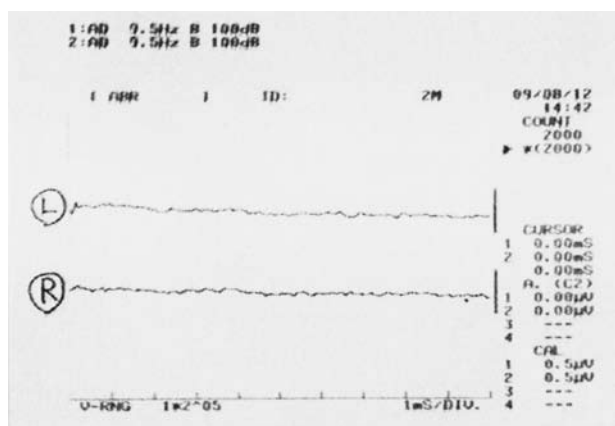


図3 第27病日の聴性脳幹反応（ABR）検査：両側とも100 dB 刺激でI波以降は導出されなかった。

76.5%，リンパ球13.4%），血小板数は 7.2 万/ mm^3 と低下していた。炎症反応はCRP 40.5 mg/dlと著明に上昇していた。電解質，血糖値，その他明らかな異常値は認めなかった。

髄膜刺激徴候を認めたため腰椎穿刺を施行した。穿刺された髄液の外観は米のとぎ汁様（図1）で，細胞数は $5520/\text{mm}^3$ （単核球 $320/\text{mm}^3$ ，多核球 $5200/\text{mm}^3$ ）と増多を認め，髄液中の糖値は 10 mg/dl以下に低下していた。髄液のラテックス凝集反応による迅速検査でインフルエンザ桿菌が凝集反応を示した。デキサメタゾン 0.15 mg/kg $\times 4\times 4$ 日， γ グロブリン 150 mg/kg $\times 2$ 日，および抗生剤はCTX 200 mg/kg/日とMEPM 120 mg/

kg/日を14日間使用した。さらにマンニトール 5 ml/kg $\times 4$ 回を併用し治療を開始した。第6病日，髄液細胞数は $32000/\text{mm}^3$ と上昇していたが，臨床的に解熱傾向があり，CRP値の低下も認められたため同剤の抗生剤による治療を継続した。後日，血液および髄液の培養検査から，ともにHiが検出され，莢膜血清型はb型であった。遺伝子検査にてPBP-3耐性遺伝子変異を認めるアンピシリン耐性菌（gBLNAR）と確認された。

第12病日，脳MRI（図2）を施行し，両側前頭および側頭部に硬膜下膿瘍を併発していた。第25病日の脳 $^{99\text{m}}\text{Tc}$ ECD-SPECTによるeZis解析では両側頭頂側頭および後頭領域で脳血流量の相対的な低下を認めた。第27病日，聴性脳幹反応（ABR）（図3）では，両側とも 100 dB刺激でI波以降は導出されず，最重度の感音性難聴と診断した。第50病日，聴力に改善はなく他院耳鼻咽喉科で右側人工内耳埋込手術（図4，図5，図6）を施行した。後日，左側も同様の手術を施行する予定とされていたが，既に内耳の骨化は進行しており人工内耳埋込手術を中止せざるをえなかった。術後，聴力のリハビリと言語療法を併用し右側の聴力は補聴器を装着下においては日常会話が保たれるまでに回復を認めているが，左側の聴力は完全に消失している。

考 察

Hibによる化膿性髄膜炎の最たる後遺症である感音性難聴は，診断後早期，特に24時間以内の聴力検査によ

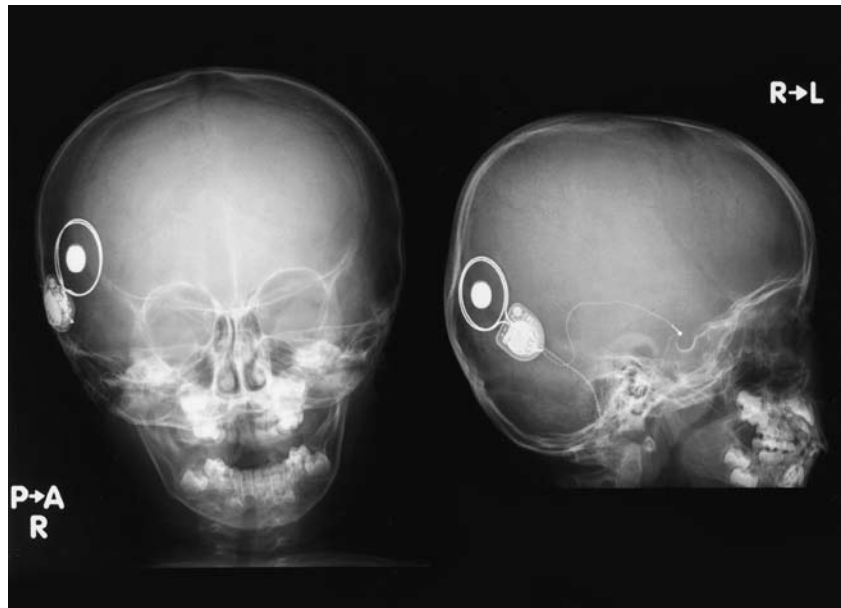


図4 頭部単純レントゲン写真：右側人工内耳手術施行後

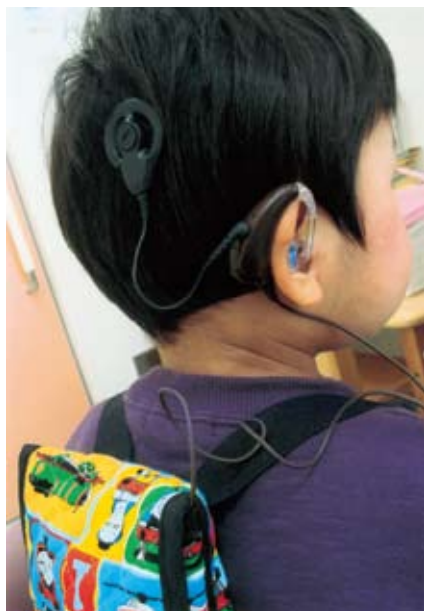

図5 患児に使用した人工内耳 (Cochlear™ 社)

図6 患児が実際に人工内耳を装着している様子

り評価することが可能と報告されている²⁾。特に ABR は聴力障害の評価に優れている。ABR は髄膜炎の急性期で全身状態が不良な時期においてもベッドサイドで検査可能であり、また睡眠などの影響も受けなため、小児の検査としては利点が多い。さらに、ABR の V 波反応閾値とオーディオメトリーとは聴力的にも相関があり、聴力検査として十分に代用できることが報告されている²⁾。そのため髄膜炎に併発する聴力障害を出来る限り早期に検出するためにも迅速に繰り返し ABR を施行することは大切である。

現在の小児における人工内耳の適応は、全周波数が

90 dB 以上の重度難聴患者が適応と考えられている³⁾。しかし我々の症例と同様に、臨床の場ではしばしば蝸牛の骨化や線維化が進行するために人工内耳手術における電極挿入が困難さを極めることがあり問題視されている。さらに早期に高度難聴を診断したとしても、小児の人工内耳手術を施行できる施設が非常に少ないことが問題とされている。

蝸牛の化骨が起こる機序については、くも膜下腔から蝸牛小管を経て外リンパ腔に達した細菌が線維化および化骨を引き起こし反応性に蝸牛骨化症が惹起されることが想定されている。また組織学的には、線維化や化骨は

蝸牛の基底回転から始まることが知られ、この成因としては解剖学的に蝸牛小管が基底回転の鼓室階に開口していることに由来するとされる¹⁾。臨床的には、こうした髄膜炎に伴う蝸牛の骨化は、Hibのみではなく、肺炎球菌、ナイセリアなどでも高度の化骨をきたした例が報告されている。

今回の症例では早期に耳鼻咽喉科医師と連携し聴力の評価を行い、経過を観察した。その上で適切と思われた時期に両側の人工内耳手術を施行したが、すでに片側の蝸牛は骨化が進行しており、片側の聴力消失はさけることができなかった。Hib 髄膜炎に併発する聴力合併症はデキサメタゾン療法によりその予後は改善しつつあるが、早期に有効な抗生剤の加療を併用しても聴力障害の発症を完全に予防することは難しく、約 10%で感音性難聴を併発することが報告されており¹⁾、本例のごとく重篤な例が発症してしまうことを避けることはできない。

今日、Hib ワクチンが国内で導入されてはいるが、デキサメタゾン療法と適切な抗生剤加療の併用のみでこうした化膿性髄膜炎の発症および聴力障害などの後遺症を避けることは不可能である。今後、Hib ワクチン接種を普及させるためのさらなる啓蒙活動が重要であると考えられた。

謝 辞 本例の人工内耳手術を施行いただいた済生会宇都宮病院耳鼻咽喉科新田清一先生、化膿性髄膜炎症由来・インフルエンザ菌の細菌学的検査の協力をいただきました、北里大学北里生命科学研究所 生方公子先生、北里大学医学部感染症講座 砂川慶介先生、獨協医科大

学感染症対策室 奥住捷子先生に深謝いたします。本例の要旨は第 54 回日本小児神経学会（福岡）で報告した。本報告は獨協医科大学研究奨励賞による助成の一部を受けて作成した。

参考文献

- 1) 宮崎里香, 安原昭博, 村上貴孝, 他: 小児細菌性髄膜炎における聴力障害について. 小児耳 **16**: 32-35, 1995.
- 2) 宇佐美真一, 鈴木伸嘉, 茂木英明, 他: 人工内耳手術における残存聴力保存の試み. Otol Jpn **19**: 324, 2009.
- 3) 新谷朋子, 氷見徹夫, 岡崎聡子, 他: 人工内耳の電極入れ替え術を行った髄膜炎後聾症例. 小児耳 **24**: 42-45, 2003.
- 4) 有山一夫: 早期の治療開始により聴力改善を認めた小児難聴症例の検討. 十和田市立中央病院研究誌 **11**: 110-113, 1996.
- 5) 安達のどか, 坂田英明, 加我君孝: 髄膜炎後の難聴症例に対する臨床的検討. 小児耳 **27**: 21-22, 2006.
- 6) 井上雄太, 安達のどか, 浅沼 聡, 他: 髄膜炎後両側聾に対し 1 歳 2 か月で人工内耳埋込術を施行した 1 例. 小児耳 **30**: 124, 2009.
- 7) 柳田敦子, 工藤典代: 髄膜炎により難聴を来した小児例の検討. Audiology Japan **35**: 487-488, 1992.
- 8) 吉田 豊: 第 32 回日本小児耳鼻咽喉科研究会 第一群のまとめ. 小児耳 **16**: 6-7, 1995.
- 9) 川城信子, 古賀慶次郎, 荒木昭夫, 他: 小児の髄膜炎による難聴症例の検討. Audiology Japan **29**: 501-502, 1986.

Surgical Implantation for Cochlear Ossification after Bacterial Meningitis due to *Haemophilus Influenzae* Type B in 2-year-Old Boy

Keiko Tsukada¹, George Imataka¹, Yuji Kano¹, Go Ichikawa¹, Toshiharu Tsukidate², Osamu Arisaka¹

¹*Department of Pediatrics, Dokkyo Medical University*

²*Department of Otolaryngology and Bronchoesophagology, Dokkyo Medical University
880 Kitakobayashi, Mibu, Shimotsuga, Tochigi 321-0293 Japan*

We report a surgical cochlear implantation for a deafened 2-year-old boy with ossified cochleae after purulent meningitis due to *Haemophilus Influenzae* type B. Purulent meningitis was diagnosed following a consciousness disorder appearing on the 5th day of flu-like symptoms. An inspection of the cerebrospinal fluid culture identified the originating bacterium as *Haemophilus Influenzae*. The capsular serotype was of type b, and was identified as gBLNAR, which accompanies a mutation of the PBP-3 resistance gene. A 14-day treatment was provided consisting of dexamethasone (0.15 mg/kg × 4 × 4 days), γ -globulin (150 mg/kg × 2 days), and as an antibiotic, (CTX 200 mg/day and MEPM 120 mg/kg/day). An MRI scan of the brain revealed a subdural abscess. An auditory brain-stem response test conducted on the 27th day of hospitalization revealed that both

ears showed no response to a 100db stimulation of all Wave I-V. Surgery to insert artificial inner ears was carried out on both ears, and although the right ear regained hearing, ossification of the cochlea in the left ear had already progressed, preventing surgery.

Despite the administration of dexamethasone therapy and the appropriate treatment of antibiotics, completely avoiding hearing disability as a result of purulent meningitis due to *Haemophilus influenzae* is not clinically possible. In recent years, a vaccine to *Haemophilus influenzae* has been introduced domestically. In order to prevent the occurrence of hearing disability associated with purulent meningitis due to *Haemophilus influenzae*, it is important to educate society on the prevention of purulent meningitis through vaccination.