

症例報告

皮膚筋炎の発症を契機に診断された小細胞肺癌の1例

¹⁾ 獨協医科大学日光医療センター 膠原病・アレルギー内科

²⁾ 獨協医科大学日光医療センター 呼吸器内科

³⁾ 獨協医科大学日光医療センター 循環器内科

⁴⁾ 獨協医科大学 内科学 (呼吸器・アレルギー)

戸田 正夫¹⁾ 大西 祥五²⁾ 増田 浩之²⁾ 原澤 寛²⁾
中元 隆明³⁾ 曾田 紗世⁴⁾ 神谷 周良⁴⁾ 福島 康次⁴⁾
石井 芳樹⁴⁾ 福田 健⁴⁾

要旨 74歳男性。顔面、四肢、体幹の紅斑に続き、構音障害および嚥下障害、四肢筋肉痛並びに脱力が出現し、起立困難となり入院となった。CK, ALD, AST, LDH等筋原性酵素の著明上昇及び臨床所見により皮膚筋炎と診断された。高用量ステロイド療法その後シクロスポリンの追加にて治療開始し、検査所見に続き、臨床所見も改善傾向にあった。同時にproGRP高値並びに全身CT画像上縦隔リンパ節腫大認め、気管支鏡下気管支粘膜生検にて小細胞肺癌の病理診断が得られ、CBDCA+CPT-11にて化学療法を施行、腫瘍の縮小効果を見た。皮膚筋炎が腫瘍随伴症候として、小細胞癌とほぼ同時期に発病したことを示唆した症例であった。

Key Words : 皮膚筋炎, 小細胞肺癌, 腫瘍随伴症候群

諸言

皮膚筋炎は原因不明の炎症性筋疾患であり、近位筋の筋力低下と骨格筋の非化膿性炎症並びに筋症状に先行して出現する多彩な皮膚症状をその特徴としている¹⁾。悪性腫瘍の合併率は、多発性筋炎と共に高く、肺癌など多様の腫瘍が合併する²⁻⁹⁾。また他の炎症性筋病態においても悪性腫瘍が合併しうることから、悪性腫瘍を伴う筋炎として別に分類されることもある。皮膚筋炎とほぼ同時期に発生したことが示唆される非小細胞肺癌例を経験したので、文献的考察を加えて報告する。

症例

症例：74歳男性。

主訴：全身性紅斑、構音並びに嚥下障害、四肢筋力低下
既往歴：10年前より高血圧にてカルシウム拮抗薬を

服用中。

喫煙歴：50歳まで、15本/日×30年間

現病歴：2010年3月下旬より顔面、四肢、体幹に紅斑が出現した。4月中旬より構音障害及び嚥下障害を来たし、続いて下肢優位に四肢の筋肉痛並びに脱力が出現し、起立困難となり4月末に日光医療センターに緊急入院となった。

入院時現症：身長166.3cm、体重69.8kg、体温37.0℃、血圧115/67mmHg、脈拍102/分、SpO₂97%。意識清明。顔面、四肢、体幹にびまん性に紅斑。胸部聴診上、呼吸音清、心雑音なし、リズム整。腹部平坦、軟。神経学的所見、左上肢疼痛のため挙上不能。握力左右差なし。徒手筋力テスト、腸腰筋4/3+、前脛骨筋4/3+。他近位筋は概ね4/4、遠位筋3/3。

神経生理検査、腓骨神経伝導速度正常下限(41.3m/s)、振幅低下(1.5/1.4mV)、他神経において、運動および感覚神経伝導速度は正常範囲。

入院時胸部画像(図1a, c)：右肺門(リンパ節)腫大並びに気管分岐部下リンパ節腫大を認める。

入院時検査所見(表1)：CK(3526IU/L)、ALD(14.4IU/L)、AST(248IU/L)、LDH(772IU/L)他筋原性酵素の著明な上昇と共に、CRP上昇(7.97mg/dL)、好中

平成22年8月24日受付、平成22年11月2日受理
別刷請求先：戸田正夫

〒321-2593 栃木県日光市高德632番地
獨協医科大学日光医療センター 膠原病・アレルギー内科

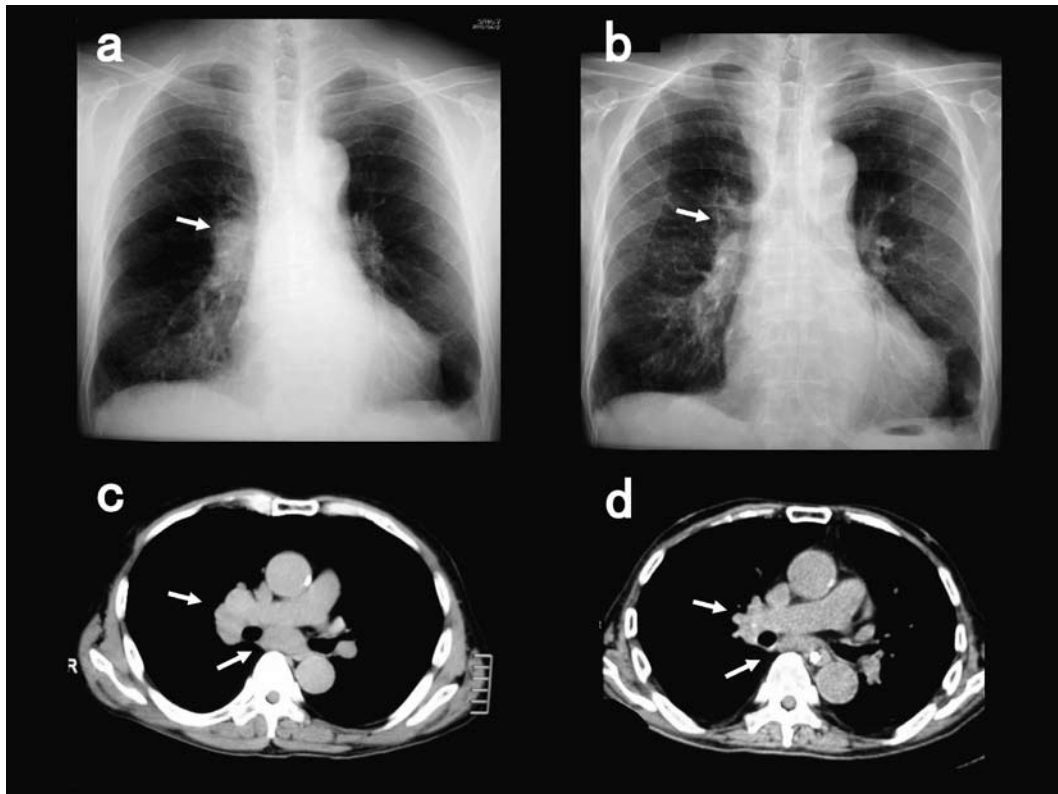


図1 入院時 (a, c) および化学療法後 (b, d) の胸部画像

入院時胸部単純X線 (a) およびCT画像 (c) において、右肺門部ならびに気管分岐部直下リンパ節の腫大 (矢印) を認める。化学療法 (CBDCA + CPT-11) 施行後の単純X線 (b) およびCT画像 (d) ではそれら腫瘍病変の縮小効果を示した (矢印)。

表1 入院時検査所見

抹消血液検査		生化学検査		血清学的検査	
WBC	16,480/mm ³	AST	248 IU/L	CRP	7.97 mg/dL
Neut	85.6%	ALT	87 IU/L	KL-6	592 U/mL
Eos	0.1%	ALP	209 IU/L	ANA	160×
Bas	0.1%	LDH	772 IU/L	speckled	160×
Mon	7.2%	γ-GTP	94 IU/L	抗SS-A	<7.0 U/mL
Lymph	7.0%	T-Bil	1.1 IU/L	抗Jo-1	<7.0 U/mL
RBC	493 × 10 ⁴ /mm ³	CK	3,526 IU/L		
Hb	14.8 g/dL	ALD	14.4 IU/L	CEA	1.3 ng/mL
Hct	42.9 %	T-P	6.1 g/dL	SCC	1.4 ng/mL
Plt	24.9 × 10 ⁴ /mm ³	Alb	3.3 g/dL	pro GRP	53.9 pg/mL
		BUN	21 mg/dL		
		Cr	0.74 mg/dL		
		Na	132 mEq/L	BNP	28.5 pg/mL
		K	5.3 mEq/L	TNI	0.05 ng/mL
		Cl	97 mEq/L	β ₂ mG	4.9 mg/L

球優位の白血球増多 (16,480/mm³, Neut 85.6%) を認めた。抗核抗体陽性 (160 x), speckled pattern を示し, Jo-1 抗体は陰性であった。

臨床経過：高用量副腎ステロイド療法が開始され、5

月中旬にはCKは正常化した (図2)。その後シクロスポリンを追加、ステロイド薬の漸減を開始した。四肢の機能訓練を開始し、緩徐ながら筋力は回復方向にあった。構音ならびに嚥下障害の回復は僅かであり、遷延した。

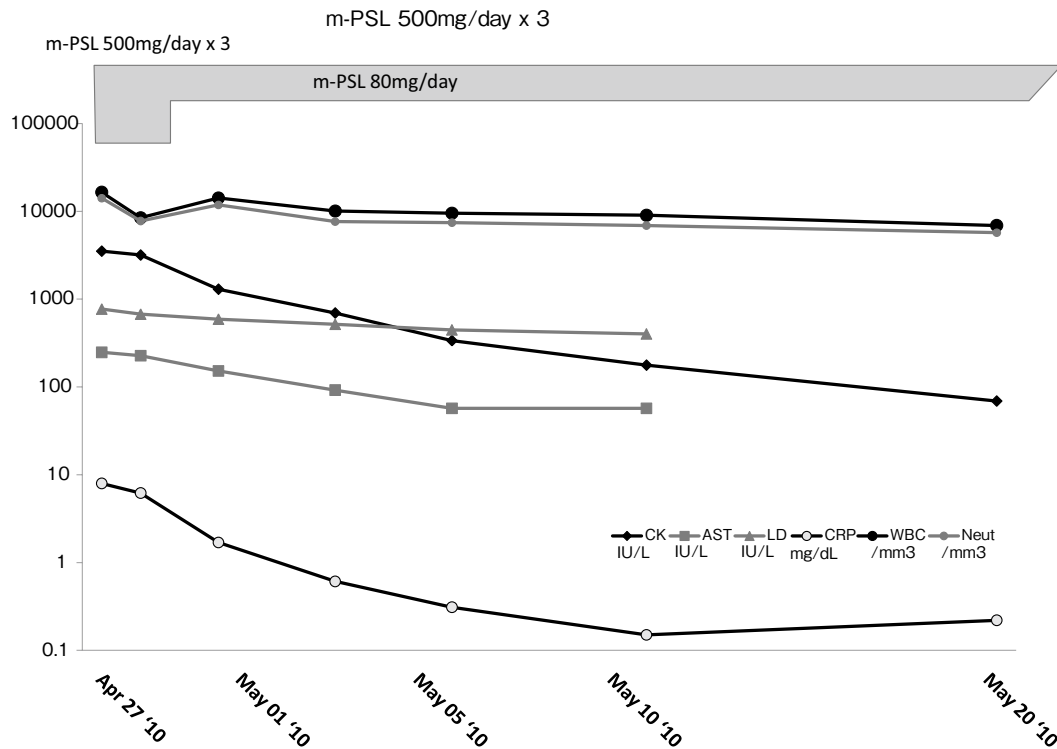


図2 臨床経過

高用量ステロイド療法により、3週間でCK他の筋原性酵素はほぼ正常化した。その後シクロスポリンが追加、併用され、プレドニゾロンの減量を開始した。

6月下旬に施行されたPET画像より、縦隔型肺癌、腸骨、胸椎、肋骨他への転移が示唆され(図3)、獨協医科大学病院呼吸器・アレルギー内科へ紹介、気管支鏡下気管支粘膜生検の結果、病理診断にて縦隔型小細胞肺癌の診断が確定された(図4)。CBDCA+CPT-11による化学療法が開始され、腫瘍の縮小効果がみられた(図1b, d)。尚化学療法開始前より認められていた四肢筋力低下、構音障害の改善傾向は、化学療法の投与による飛躍的な改善傾向は認められなかった。嚥下障害も遺残していた。

考 察

皮膚筋炎(DM)および多発性筋炎(PM)は、特発性炎症性筋疾患に含まれ、不均一な病態とされる¹⁾。すなわち症例毎に臨床像は多彩であり、幅広い臨床像の差を生じ、その分類に含まれる個々の疾患カテゴリーの境界は不明瞭な部分を包含する。また両疾患の特徴のひとつに高い悪性腫瘍の合併率がある。それは1世紀程前より指摘され¹¹⁾、皮膚筋炎の約半数に合併するとの報告もある^{12~14)}。

DMないしPMにおける悪性腫瘍の発生リスクの評価、検討も多くなされているが、比較的小規模のものはその差が明らかではなく^{15,16)}、一定の傾向を示しているものは全て比較的大規模の試験においてである。それに

おいては50歳以上の高齢者⁸⁾、あるいはDMまたはPMの発症からの期間が短いほど^{2,9,17~19)}悪性腫瘍発生リスクは高い。本症例においても70歳を超えており、それぞれ発症・発生日の差は長くとも数ヶ月以内と推測される。

DMおよびPMのスコットランド地方全域全入院患者705名を対象に、悪性腫瘍の標準化発症率(SIR)が後向きコホート調査において検討された報告がある²⁾。これによればDM、PMともに診断とほぼ同時期の悪性腫瘍の発生リスクは高いが、DMにおけるリスク(SIR 7.7, 95% CI 5.7-10.1)はPM(2.1, 1.5-2.9)を遥かに凌駕していた。多様の悪性腫瘍が合併しているが、中でもリスクが際立って高いものは、DMでは肺癌、子宮頸癌、卵巣癌であり、PMではホジキンリンパ腫であった。本例も肺癌であった。男女ともリスクはあるが、高リスク癌腫では女性により著明であり、DMの方が高齢者にリスクがより高い傾向が示された。

オーストラリアでは、病理診断により確立された膠原病血管炎合併筋炎および封入体筋炎を含む特発性炎症性筋疾患537名に同様の調査が行われ、DM、PMにおける悪性腫瘍合併リスクはほぼ同様の傾向であった¹⁷⁾。また癌腫個々のSIRの比較はなされていないもののPMにおいても肺癌の例数は多かった。

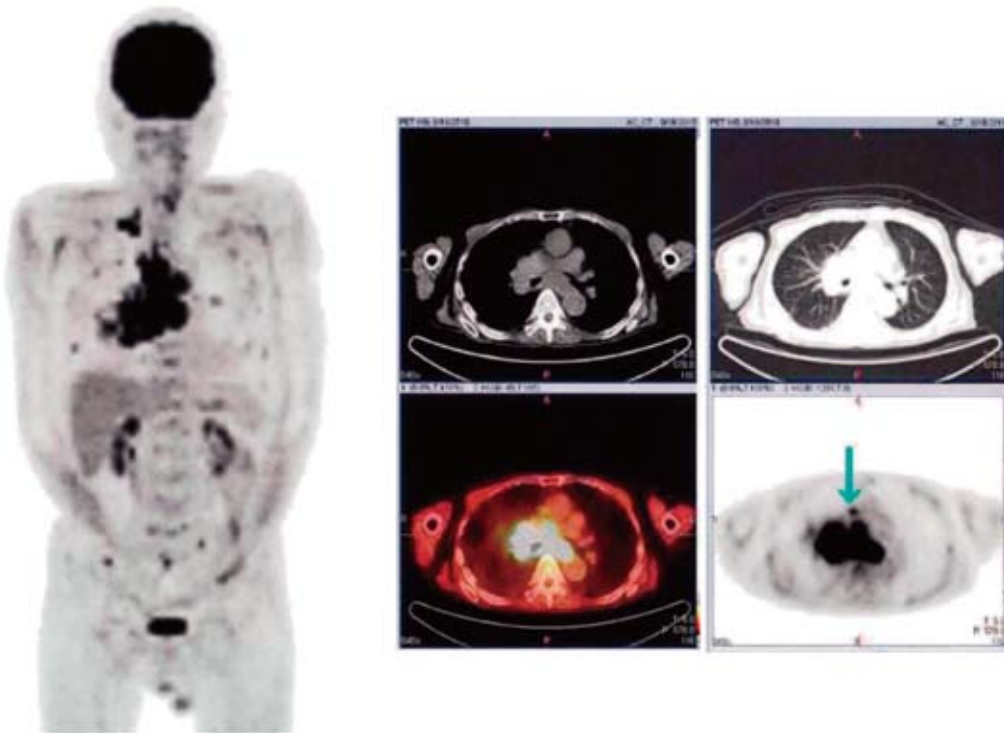


図3 PET画像

CTで認められる，縦隔腫大病変に一致してFDG集積（SUVmax=5.4）を示す．また肋骨，胸椎，仙椎，骨盤の一部にもFDG集積を認められた．

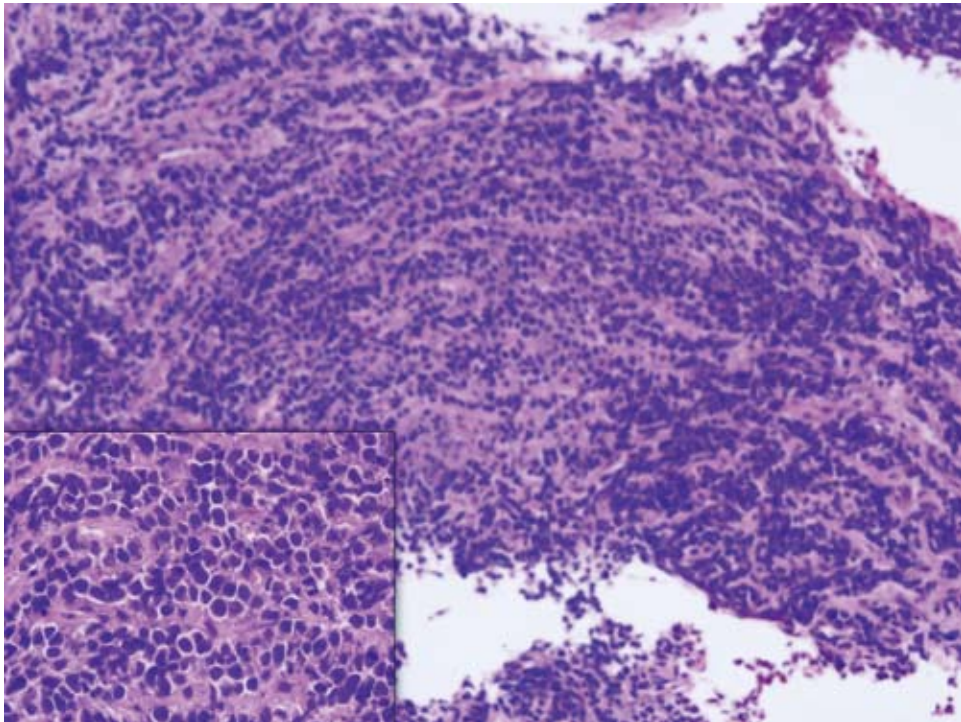


図4 経気管支鏡的気管支粘膜生検組織（HE×100，左下×400）

高度に浸潤した小型異型細胞の集塊を認める．小細胞肺癌の病理像を示している．

北欧でも同様の検討がなされており, DM, PM 共にほぼ同時期診断の悪性腫瘍発生リスクが高く, DM によりそのリスクは著明であり, リスクのより高い癌腫は, DM では卵巣癌 (SIR 10.5, 95% CI 6.1-18.1), 肺癌 (5.9, 3.7-9.2), 膵癌 (3.8, 1.6-9.0), 胃癌 (3.5, 1.7-7.3), 大腸・直腸癌 (2.5, 1.4-4.4) および非ホジキンリンパ腫 (3.6, 1.2-11.1) であり, PM では非ホジキンリンパ腫 (3.7, 1.7-8.2), 肺癌 (2.8, 1.8-4.4) および膀胱癌 (2.4, 1.3-4.7) とされた^{9,18)}.

アジアにおいても同様の検討がなされ, DM および PM における癌発生リスクの傾向は同様であった¹⁹⁾. 但し東アジア特有の傾向として鼻咽頭癌の発生リスクが高いことが挙げられるが^{19~23)}, しかし本邦においてはこの傾向は確認されていない.

DM・PM における肺癌合併頻度はいずれの検討においても比較的高く, 本例のような小細胞肺癌 (SCLC) の報告も少なくない^{24~27)}.

ところで本症例の皮膚筋炎の診断に関して, 皮膚所見および筋病変に関しては病理診断がなされていない. また筋原性酵素の著増の確認のみで, 筋電図上の変化も確認していないが, 治療効果も含めた臨床経過から, 次に述べる腫瘍関連症候群 (PNS) の概念を除いては, ほぼ特発性かつ炎症性筋疾患として矛盾はないと考えられる.

本例にみられた遷延する嚙下障害²⁸⁾, 皮疹¹⁴⁾ また皮膚筋炎自体が肺癌を含め悪性腫瘍に伴う PNS として生じた^{27,29~32)} とも考えられる. PNS として生ずる嚙下障害は, 肺癌の1-2%, 全期間では6-7%には生ずるとされ, その原因として, 頸部または縦隔リンパ節病変, 脳幹部病変, 食道・胃への転移, 感染, 治療の影響などが推測されている. なお構音機能に関与する筋群は, 嚙下に関与する筋群と一部共通であることから, 同様の傾向と考えられる. SCLC に時に合併する (3% 位とされる) Eaton-Lambert 症候群である可能性も否定できないが, 本例においては確認されていない.

本例において肺癌に発症は, 過去の多くの症例と同様に^{2,7,17~19)}, 一般的に SCLC の早い進行速度を考慮すればほぼ同時期と考えられ, この点からも「DM」はむしろ PNS として発症した可能性は高いと考えられる. これらにおける皮疹は顔面に多いという報告もあり³³⁾, これと一致する. しかし化学療法後に筋炎に伴うと考えられる症候の著明な改善は得られていない. PNS による症候であっても, 化学療法により必ずしも改善する訳ではなく^{25,33)}, 従ってこのことにより PNS である可能性は否定されることはないと考えられる.

本症例は, 診断基準に厳密に当てはめれば, 証拠とな

る客観的データが不足しており, 「DM 様」³⁴⁾ と表現することが適切かもしれない. また成書には悪性腫瘍に伴う筋炎との分類はあるが, これまで報告されている悪性腫瘍を合併した DM・PM との異同について今の処言及されていない. これまで報告されている悪性腫瘍合併 DM と本例における臨床像並びに臨床経過, 治療効果等は概ね一致をみており, 臨床的には DM との診断において治療および管理上の問題は生じていない. DM との診断により, 積極的な全身の悪性腫瘍スクリーニングの機会が得られ, 事実 SCLC の診断がなされたことはむしろ有益であった. DM における高率な悪性腫瘍合併率を鑑みれば, 悪性腫瘍を除く他の原因が明らかでない DM 様病態を含めて, 積極的に DM と考えて全身検索することが有用と考える.

なお本例においては, 自己抗体, 抗 Jo-1 抗体は陰性であったが, 悪性腫瘍合併筋炎では陰性のことが多く³⁵⁾, この事実と一致する. このような例においては, 抗 155/140 抗体が高率に検出されると言われる^{35,36)} が本例では確認していない.

結 語

顔面, 四肢, 体幹の紅斑, 構音障害および嚙下障害, 四肢筋肉痛並び脱力の出現と CK, ALD, AST, LDH 等筋原性酵素の著明上昇により皮膚筋炎 (DM) と診断, 悪性腫瘍合併リスクを考慮し, 全身検索の結果縦隔型小細胞肺癌が診断された症例を経験した. 高率の悪性腫瘍合併リスクを考慮すれば, DM 様病態においても積極的に DM と臨床診断しリスクに備えることが有用と考えられた.

文 献

- 1) Olsen NJ, Wortmann RL: 炎症性および代謝性筋肉疾患. リウマチ入門 (第11版日本語版). アメリカ関節炎財団編. 日本リウマチ学会 (日本語版編集), 東京, pp378-387.
- 2) Stockton D, Doherty VR, Brewster DH: Risk of cancer in patients with dermatomyositis or polymyositis, and follow-up implications: a Scottish population-based cohort study. *Brit J Cancer* **85**: 41-45, 2001.
- 3) Hidano A, Torikai S, Uemura T, et al: Malignancy and interstitial pneumonitis as fatal complications in dermatomyositis. *J Dermatol* **19**: 153-160, 1992.
- 4) Sigurgeirsson B, Lindelöf B, Edhag O, et al: Risk of cancer in patients with dermatomyositis or polymyositis. A population-based study. *N Engl J Med* **326**: 363-367, 1992.

- 5) Rose C, Hatron PY, Brouillard M, et al : Predictive signs of cancers in dermatomyositis. Study of 29 cases. *Rev Med Interne* **15** : 19-24, 1994.
- 6) Selvaag E, Thune P, Austad J : Dermatomyositis and cancer. A retrospective study. *Tidsskr Nor Laegeforen* **114** : 2378-2380, 1994.
- 7) Zantos D, Zhang Y, Felson D : The overall and temporal association of cancer with polymyositis and dermatomyositis. *J Rheumatol* **21** : 1855-1859, 1994.
- 8) Airio A, Pukkala E, Isomäki H : Elevated cancer incidence in patients with dermatomyositis : a population based study. *J Rheumatol* **22** : 1300-1303, 1995.
- 9) Chow WH, Gridley G, Mellekjaer L, et al : Cancer risk following polymyositis and dermatomyositis : a nationwide cohort study in Denmark. *Cancer Causes Control* **6** : 9-13, 1995.
- 10) Maoz CR, Langevitz P, Livneh A, et al : High incidence of malignancies in patients with dermatomyositis and polymyositis : an 11-year analysis. *Semin Arthritis Rheum* **27** : 319-324, 1998.
- 11) Stertz G : Polymyositis. *Berl Klin Wochenshr* **53** : 489, 1916.
- 12) Arundell FD, Wilkinson RD, Haserick JR : Dermatomyositis and malignant neoplasms in adults. A survey of twenty years' experience. *Arch Dermatol* **82** : 772-775, 1960.
- 13) Batschwarov B, Minkov D : Dermatomyositis and carcinoma. A study based on an 18 year follow-up in Bulgaria. *Br J Dermatol* **80** : 84-85, 1968.
- 14) Sneddon IB : Cutaneous manifestations of visceral malignancy. *Post Med J* **46** : 678-685, 1970.
- 15) Lakhanpal S, Bunch TW, Ilstrup DM, et al : Polymyositis-dermatomyositis and malignant lesions : does an association exist? *Mayo Clin Proc* **61** : 645-653, 1986.
- 16) Manchul LA, Jin A, Pritchard KI, et al : The frequency of malignant neoplasms in patients with polymyositis-dermatomyositis. A controlled study. *Arch Intern Med* **145** : 1835-1839, 1985.
- 17) Buchbinder R, Forbes A, Hall S, et al : Incidence of malignant disease in biopsy-proven inflammatory myopathy. A population-based cohort study. *Ann Intern Med* **134** : 1087-1095, 2001.
- 18) Hill CL, Zhang Y, Sigurgeirsson B, et al : Frequency of specific cancer types in dermatomyositis and polymyositis : a population-based study. *Lancet* **357** : 96-100, 2001.
- 19) Chen YJ, Wu CY, Huang YL, et al : Cancer risks of dermatomyositis and polymyositis : a nationwide cohort study in Taiwan. *Arthritis Res Ther* **12** : R70, 2010.
- 20) Chan HL : Dermatomyositis and cancer in Singapore. *Int J Dermatol* **24** : 447-450, 1985.
- 21) Lee SW, Jung SY, Park MC, et al : Malignancies in Korean patients with inflammatory myopathy. *Yonsei Med J* **47** : 519-523, 2006.
- 22) Chen YJ, Wu CY, Shen JL : Predicting factors of malignancy in dermatomyositis and polymyositis : a case-control study. *Br J Dermatol* **144** : 825-831, 2001.
- 23) Huang YL, Chen YJ, Lin MW, et al : Malignancies associated with dermatomyositis and polymyositis in Taiwan : a nationwide population-based study. *Br J Dermatol* **161** : 854-860, 2009.
- 24) Gentina T, Arbion F, Benard A, et al : Dermatomyositis and small-cell lung cancer : fortuitous association or paraneoplastic syndrome? *Rev Pneumol Clin* **56** : 209-212, 2000.
- 25) 沼田尊功, 川畑絢子, 藤田 雄, 他 : 化学療法による骨髄抑制時に皮膚筋炎の再燃を繰り返した小細胞肺癌の1例. *日本呼吸器学会雑誌* **46** : 1059-1064, 2008.
- 26) Sakuragi T, Oshita F, Nagashima S, et al : Retrospective analysis of the treatment of patients with small cell lung cancer showing poor performance status. *Jpn J Clin Oncol* **26** : 128-133, 1996.
- 27) Yano S, Kobayashi K, Kato K : Progressive overlap syndrome due to small cell lung cancer as a paraneoplastic syndrome. *Respiration* **74** : 588-591, 2007.
- 28) Camidge DR : The causes of dysphagia in carcinoma of the lung. *J R Soc Med* : **94** : 567-572, 2001.
- 29) Dimitrakov D, Badev I, Koumchev E, et al : On paraneoplastic dermatomyositis--" the mask" of lung carcinoma, with a case contribution. *Folia Med (Plovdiv)* **31** : 5-7, 1989.
- 30) Fivet H, Philippart J, Decroix J : Parallel observation of 2 cases of paraneoplastic dermatomyositis. *Arch Belg Dermatol* **30** : 45-48, 1974.
- 31) Gabrilovich M, Raza M, Dolan S, et al : Paraneoplastic polymyositis associated with squamous cell carcinoma of the lung. *Chest* **129** : 1721-1723, 2006.
- 32) Przybylski G, Jarzemska A, Czerniak J, et al : A case report of a patient with dermatomyositis as a prodromal sign of lung cancer. *Pol Arch Med Wewn* **118** : 143-147, 2008.

- 33) 新井 達, 楠 舞, 桑原慎治, 他 : 悪性腫瘍を合併した皮膚筋炎の臨床的検討. 日本皮膚科学会雑誌 **120** : 1197-1202, 2010.
- 34) Shirasaki F, Taniuchi K, Matsushita T, et al : Epstein-Barr virus-associated T-cell lymphoma : a case of eyelid swelling and intramuscular infiltration mimicking dermatomyositis. Br J Dermatol **147** : 1244-1248, 2002.
- 35) Chinoy H, Fertig N, Oddis CV, et al : The diagnostic utility of myositis autoantibody testing for predicting the risk of cancer-associated myositis. Ann Rheum Dis **66** : 1345-1349, 2007.
- 36) Kaji K, Fujimoto M, Hasegawa M, et al : Identification of a novel autoantibody reactive with 155 and 140 kDa nuclear proteins in patients with dermatomyositis : an association with malignancy. Rheumatology (Oxford) **46** : 25-28, 2007.

A Case of Small Cell Lung Cancer Led to be Diagnosed with an Onset of Dermatomyositis

Masao Toda¹, Shogo Ohnishi², Hiroyuki Masuda², Hiroshi Harasawa², Takaaki Nakamoto³,
Saya Soda⁴, Kuniyoshi Kamiya⁴, Yasutsugu Fukushima⁴, Yoshiki Ishii⁴, Takeshi Fukuda⁴

¹*Department of Rheumatology and Clinical Immunology,*

²*Department of Respiratory Medicine,*

³*Department of Cardiovascular Medicine, Dokkyo Medical University Nikko Medical Center*

⁴*Department of Respiratory Medicine and Clinical Immunology, Dokkyo Medical University School of Medicine*

A 74-year-old man was admitted because of erythema on face, extremities and trunk, followed by dysarthria, dysphagia, extremity myalgia accompanied with weakness, and then difficulty in upstanding. Dermatomyositis (DM) was diagnosed on the basis of a marked increase in serum level of myogenic enzymes, such as creatinin kinase, aldolase, aspartate aminotransferase and lactate dehydrogenase, and the clinical manifestations. Introduction of high-dose glucocorticoid therapy, subsequently concurrent administration of cyclosporin, made laboratory data gradually return to

normal and produced slight symptom improvement. In screening for malignancies, high level of proGRP detected in peripheral blood, computed tomography scan showed mediastinal lymphadenopathy, and histopathological testing of the transbronchial biopsy specimens revealed small cell lung cancer (SCLC). Chemotherapy (CBDCA + CPT-11) started, resulting in tumor reduction. The current case may suggest that DM coincided with SCLC around at the same time, as a mean of paraneoplastic syndrome.